Journal of Marine Medicine
Supplement Issue 2021
Pages: 41-48
10.30491/3.4.41

Automatic and Accurate Diagnosis of COVID-19 by Chest CT scan Images Using Deep Learning Method

Nadereh Tabrizi [1 *], Saman Navkhasi [2]

[1] *Department of Physics, Payame Noor University, Tehran, Iran*
[2] *Master of Mechanics, Islamic Azad University, Hamadan Branch, Hamadan, Iran*

Received: 26 July 2021 **Accepted:** 23 August 2021

Abstract

Background and Aim: The World Health Organization has some recommendations for early diagnosis of COVID-19 for appropriate treatment. In the present study, automatic and accurate diagnosis of COVID-19 by chest CT scan images using the deep learning method was performed.

Methods: The steps performed in this algorithm for segmentation and identification of images of healthy lungs and lungs affected by COVID-19 were a selection of appropriate images, preprocessing of images including noise reduction, extraction of image properties, finally segmentation and image classification using a combination of the deep learning method and water wave optimization algorithm to detect COVID-19 in lung images. All modeling was done based on Matlab software.

Results: By applying the water wave optimization algorithm to the deep learning algorithm, its accuracy improved by some 7% in the diagnosis of COVID-19. Therefore, the proposed algorithm with an average accuracy of 98% has a high ability to be used in the clinic for accurate and rapid diagnosis of COVID-19, which can be of great help to the medical staff.

Conclusion: In the diagnosis phase of COVID-19, artificial intelligence can be used to detect patterns of medical images taken by CT scan.

Keywords: Automatic diagnosis, COVID-19, CT scan

[*] **Corresponding author:** Nadereh Tabrizi, **Email**: nadereh.tabriz@gmail.com
Address: Department of physics, Payame Noor University, PO BOX 19395-3697 Tehran, Iran

[Downloaded from jmarmed.ir on 2026-02-06]

[DOI: 10.30491/3.4.41]

مجله طب دریا
ویژه نامه ۱۴۰۰
صفحات: ۴۸-۴۱
10.30491/3.4.41

تشخیص خودکار و دقیق کووید-۱۹ از تصاویر سی‌تی اسکن قفسه سینه با استفاده از روش یادگیری عمیق

نادره تبریزی[۱]*، سامان ناوخاصی[۲]

[۱] هیئت علمی، گروه فیزیک، دانشگاه پیام نور، تهران، ایران
[۲] کارشناسی ارشد مکانیک، دانشگاه آزاد اسلامی واحد همدان، همدان، ایران

دریافت مقاله: ۱۴۰۰/۰۵/۰۴ **پذیرش مقاله:** ۱۴۰۰/۰۶/۰۱

چکیده

زمینه و هدف: سازمان بهداشت جهانی توصیه‌هایی مبنی بر تشخیص به موقع بیماری کووید-۱۹ برای اتخاذ درمان مناسب دارد. در پژوهش حاضر تشخیص خودکار و دقیق بیماری کووید-۱۹ از تصاویر سی تی اسکن بدست آمده از قفسه سینه با استفاده از روش یادگیری عمیق انجام شده است.

روش‌ها: مراحل انجام کار در این الگوریتم برای تقسیم بندی و شناسایی تصاویر مربوط به ریه سالم و ریه تحت تاثیر کووید-۱۹ به ترتیب عبارت بودند از انتخاب تصاویر مناسب، پیش پردازش تصاویر شامل حذف نویز تصاویر، استخراج ویژگی‌های تصاویر، در نهایت تقسیم‌بندی و طبقه‌بندی تصاویر با بهره‌گیری از روش تلفیقی یادگیری عمیق و الگوریتم بهینه سازی امواج آب به منظور تشخیص کووید-۱۹ در تصاویر مربوط به ریه. تمامی مدلسازی بر اساس نرم افزار Matlab انجام شد.

یافته‌ها: با اعمال الگوریتم بهینه سازی امواج آب به الگوریتم یادگیری عمیق، دقت آن حدود ۷ درصد در تشخیص بیماری کووید-۱۹ بهبود داشت. بنابراین، الگوریتم پیشنهادی با دقت متوسط ۹۸ درصد از توانایی بالایی برای استفاده در بالین برای تشخیص دقیق و سریع کووید- ۱۹برخوردار است، که می تواند به کادر پزشکی کمک شایانی کند.

نتیجه‌گیری: در مرحله تشخیص کووید-۱۹، از هوش مصنوعی می‌توان برای تشخیص الگوهای تصاویر پزشکی گرفته شده با سی‌تی اسکن استفاده کرد.

کلیدواژه‌ها: تشخیص خودکار، کووید-۱۹، سی تی اسکن.

*نویسنده مسئول: **نادره تبریزی**. پست الکترونیک: nadereh.tabriz@gmail.com
آدرس: گروه فیزیک، دانشگاه پیام نور، صندوق پستی۳۶۹۷-۱۹۳۹۵ تهران، ایران

[Downloaded from jmarmed.ir on 2026-02-06]

[DOI: 10.30491/3.4.41]

مقدمه

کروناویروس SARS-CoV-2 علت بیماری کووید-۱۹ است که توسط سازمان بهداشت جهانی در سال ۲۰۲۰ به عنوان یک بیماری همه گیر جهانی اعلام شد. این کروناویروس در ماه دسامبر ۲۰۱۹، در شهر ووهان (استان هوبی) چین کشف شد (۳-۱). منشا ویروس ناشناخته است، اما در ابتدا موارد تازه تشخیص داده شده با بازار عمده فروشی غذاهای دریایی هوانان مرتبط دانسته شد که در آن افراد می‌توانند حیوانات وحشی مانند خفاش‌ها را بخرند (۴). یکی از ویژگی های این کروناویروس قدرت سرایت بالای آن است. در کمتر از ۳ ماه بسیاری از کشورها از جمله چین و ۱۶۴ کشور دیگر تحت تأثیر قرار گرفتند (۷-۵). تا به امروز، کل بیماران تأیید شده در سراسر جهان به بیش از ۲۰۰ میلیون نفر رسیده است.

اگرچه اقدامات حفاظتی در چین و دیگر کشورهای جهان (جداسازی موارد تأیید شده و مشکوک) به منظور کاهش شیوع ویروس انجام شده است، اما برای جلوگیری از شیوع بیشتر و کاهش عوارض و مرگ و میر کووید-۱۹، نیاز به درمان موثر و واکسن تایید شده است (۵). از زمان وقوع شیوع این بیماری، محققان عوامل زیادی را پیشنهاد کرده‌اند که می‌توانند در برابر کووید-۱۹ اثربخشی داشته باشند. داروهای ضدویروسی مختلفی در آخرین دستورالعمل‌های کمیسیون بهداشت قرار گرفتند. دستورالعمل های درمانی کووید-۱۹ در هر کشور تا حدودی متفاوت است (۹-۶). دستورالعمل های سازمان بهداشت جهانی بسیار کلی بوده که فقط علائم را مدیریت می‌کند و توصیه می‌شود در مورد کودکان و مادران باردار و بیمارانی که دارای بیماری های همزمان هستند احتیاط شود و بهترین راه‌حل را رعایت پروتکل‌های بهداشتی و فاصله‌گذاری اجتماعی دانسته است.

تا به امروز هیچ درمان تأیید شده‌ای برای کووید-۱۹ ارائه نشده است و تلاش‌ها در این زمینه ادامه دارد (۱۰). مراقبت توصیه شده در این زمینه، ارائه مدیریت حمایتی با توجه به نیاز هر بیمار مانند داروهای ضد تب برای تب و اکسیژن درمانی برای بیماران مبتلا به دشواری در تنفس بوده است (۱۳-۱۱). علاوه بر این، توصیه‌های سازمان بهداشت جهانی مبنی بر تشخیص به موقع این بیماری است که می‌تواند کمک بسزایی در درمان آن داشته باشد. بر همین اساس تشخیص دقیق و به موقع بیماری کووید-۱۹ با استفاده از تصاویر سی تی اسکن بسیار حائز اهمیت است. لذا پژوهش حاضر با هدف تشخیص خودکار و دقیق بیماری کووید-۱۹ با کمک تصاویر سی تی اسکن بدست آمده از قفسه سینه با استفاده از روش یادگیری عمیق انجام شد.

روش‌ها

الگوریتم پیشنهادی در این پژوهش را می‌توان به فرم ارائه شده در شکل-۱ خلاصه نمود. مراحل انجام شده در این الگوریتم برای تقسیم‌بندی و شناسایی تصاویر مربوط به ریه سالم و ریه تحت تاثیر کووید-۱۹ به ترتیب عبارت بودند از انتخاب تصاویر مناسب، پیش پردازش تصاویر شامل حذف نویز تصاویر، استخراج ویژگی‌های تصاویر، در نهایت تقسیم‌بندی و طبقه‌بندی تصاویر با بهره گیری از روش تلفیقی یادگیری عمیق و الگوریتم بهینه سازی امواج آب به منظور تشخیص کووید-۱۹ در تصاویر مربوط به ریه است.

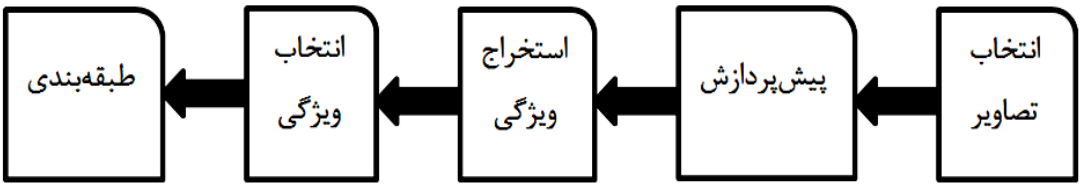

شکل-۱. فلوچارت الگوریتم تعیین گروه های تعیین از تصاویر پردازشی و طبقه بندی آنها

پس از جمع‌آوری داده‌ها، تصاویر ریه از پایگاه داده معتبر TCIA که از سایت https:// www.cancerimagingarchive.net/ قابل دستیابی است، استفاده شد. این پایگاه داده، مجموعه ای از تصاویر MRI, CT هیستوپاتولوژی دیجیتال، و غیره بیمارانی نظیر بیماران ریوی، روده، مغز و ... را جمع آوری کرده تا پژوهشگران در هر زمینه بتوانند از تصاویر آن استفاده نمایند. شکل-۲، نمونه ای از تصاویر پایگاه داده مورد استفاده است.

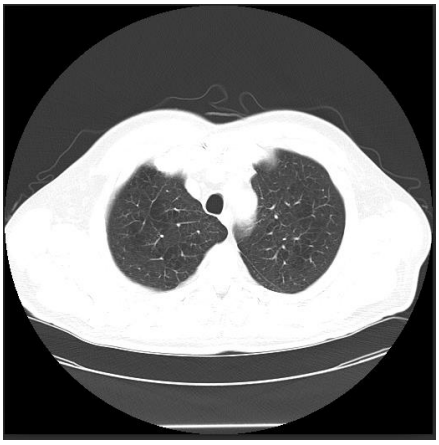

شکل-۲. نمونه ای از تصویر ریه در پایگاه داده TCIA

[Downloaded from jmarmed.ir on 2026-02-06]
[DOI: 10.30491/3.4.41]

تمامی تصاویر CT مورد استفاده در مطالعه حاضر با فرمت DCM بودند. این تصاویر بر اساس واحد HU بیان می شوند که این واحد فقط میزان تضعیف اشعه تابیده شده در هر نقطه را نشان می‌دهد. در تشخیص کووید-۱۹، مهمترین کار، شناسایی و جداسازی بافت نودول های ریوی است. در این پژوهش، فرآیند پیاده سازی چنین سیستمی به مراحل زیر تقسیم شده است:

مرحله اول: پیش پردازش شامل تغییر فرمت تصویر، حذف نویز، یکسان سازی دقت تصویربرداری در تمامی ابعاد تصویر، بهبود کیفیت تصویر، کاهش ابعاد ویژگی و حذف مناطق غیرریوی می‌باشد.

مرحله دوم: جداسازی بافت ریه به عنوان ناحیه مطلوب با استفاده از الگوریتم تلفیقی یادگیری عمیق و امواج آب (WWO) جهت پردازش های آتی؛ در واقع الگوریتم بهینه سازی امواج آب سبب افزایش دقت استخراج ویژگی تصاویر (نواحی مربوط به ریه، و محل آسیب دیده توسط کووید-۱۹) می شود.

مرحله سوم: شناسایی کووید-۱۹ از طریق آستانه گذاری.

مرحله چهارم: جداسازی بافت کووید-۱۹ با توجه به نقاط کاندیدای بدست آمده از مرحله قبل.

در تمامی مراحل فوق سعی شده تا ساده‌ترین روشها، با کمترین میزان پیچیدگی محاسباتی بکار گرفته شود و در عین حال روش مورد استفاده از سرعت و دقت مناسب نیز برخوردار باشد تا بتوان از آن در کاربردهای عملی نیز بهره برداری گردد. در ادامه، روش پیشنهادی به تفکیک هر مرحله بیان می شود و نتایج آن با برخی از روش های موجود مقایسه می‌گردد.

در اغلب روش‌های شناسایی ناهنجاری‌های ریوی، اولین مرحله را به جداسازی بافت ریه اختصاص داده‌اند و مراحل پردازشی بعدی فقط در این ناحیه انجام می‌شود. با حذف نواحی ناخواسته تصویر، بخش قابل توجهی از حجم محاسبات کاهش می‌یابد؛ بنابراین دقت و سرعت سیستم افزایش چشمگیری خواهد داشت.

در مرحله اول تا حد امکان از نویز تصاویر ورودی کاسته و به کمک درون یابی خطی، تصویر حجمی CT متعادل سازی شد. نهایتاً بافت ریه از سایر بافت‌های تصویر جدا گردید. برای این منظور از هیستوگرام روشنایی برش‌های CT و اطلاعات برش های همجوار استفاده شد. سپس با در نظر گرفتن ویژگی خمش از کانتور ناحیه بدست آمده و عملیات مورفولوژی و طبقه‌بندی دقیق ویژگی‌های استخراج شده (ناشی از آستانه گذاری پیکسل های تصویر و شکل هندسی ریه) توسط شبکه عصبی به عنوان یک روش یادگیری ماشینی، بافت ریه با دقت بسیار خوبی جدا گردید.

با توجه به اندازه متفاوت ناهنجاری های ریوی و تشابه شدت روشنایی آنها با عروق ریه شناسایی آنها دشوار است. با توجه به کروی بودن غدد در تصاویر حجمی CT در جداسازی آنها علاوه بر شدت روشنایی، از شکل هندسی بافت نیز استفاده شد. اغلب روش‌های مبتنی بر شکل شناسی در فضای سه بعدی اجرا می‌شوند که به دلیل حجم زیاد اطلاعات تصویری، مستلزم صرف زمان بسیاری هستند. در این مطالعه آنالیز دو بعدی داده ها در سه جهت مختلف عمود بر یکدیگر پیشنهاد شد که کاهش چشمگیری در زمان اجرای الگوریتم داشت. خروجی این مرحله تعدادی نقاط کاندید برای کووید-۱۹ در تصویر حجمی CT بود.

در نهایت برای جداسازی بخش کووید-۱۹ از بافت ریه، با توجه به نقاط کاندیدی که از مرحله پیش بدست آمده بود، از روش آنالیز فضای ویژگی‌ها استفاده شد. در تشکیل فضای ویژگی از اطلاعاتی چون موقعیت مکانی هر پیکسل حجمی، شدت روشنایی و اطلاعات شکل هندسی بدست آمده از خروجی فیلترهای مرحله قبل، استفاده گردید. جداسازی بافت کووید-۱۹ به کمک روش غیرپارامتریکی انتقال میانگین انجام شد. در نتیجه با تعیین اندازه این غدد علاوه بر تشخیص ناهنجاری، شدت کووید-۱۹ نیز تعیین گردید.

نتایج

در ابتدا تصویر سی تی مربوط به ریه را به عنون ورودی به برنامه طبقه بندی یادگیری عمیق (DL) ارائه شد تا نتایج حاصل از آن بررسی گردد. در مرحله بعد با اعمال الگوریتم امواج آب، نتایج آن بهبود یافت. در واقع تمامی تصاویر در راستای تشخیص کووید-۱۹ یکبار با الگوریتم تکی یادگیری عمیق و بار دیگر با الگوریتم تلفیقی موردنظر بررسی شد.

همانطور که در شکل های ۳ تا ۶ نشان داده شده است، اعمال الگوریتم امواج آب سبب بهبود عملکرد تشخیص ناهنجاری در تصاویر و درنهایت تشخیص کووید-۱۹ شده است و مشخص است که استخراج ویژگی ها و تشخیص ناهنجاری تصاویر با مشکل مواجه بوده است. در انتها پس از معرفی معیارهای ارزیابی، میزان دقت هر الگوریتم ارائه شد تا آنجا بصورت کمّی عملکرد الگوریتم ترکیبی DL & WWO مشخص گردد. همانطور که مشخص است، الگوریتم WWO سبب بهبود دقت تشخیص کووید-۱۹ در ریه در تصاویر گردید.

ارزیابی الگوریتم

در یک مساله تصمیم‌گیری باینری، نمونه‌های دسته‌بندی به صورت مثبت یا منفی برچسب می‌خورند. در رابطه با بحث حاضر، نمونه‌ها ارزش‌های پیکسل می‌باشند که در جدول-۱ معرفی شده‌اند.

[Downloaded from jmarmed.ir on 2026-02-06]

[DOI: 10.30491/3.4.41]

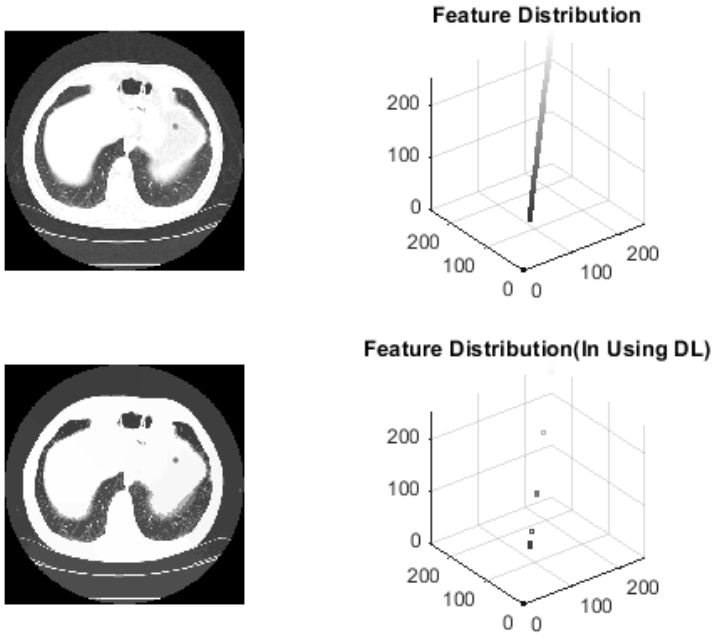

شکل-۳. استخراج ویژگی در تصاویر با استفاده از DL

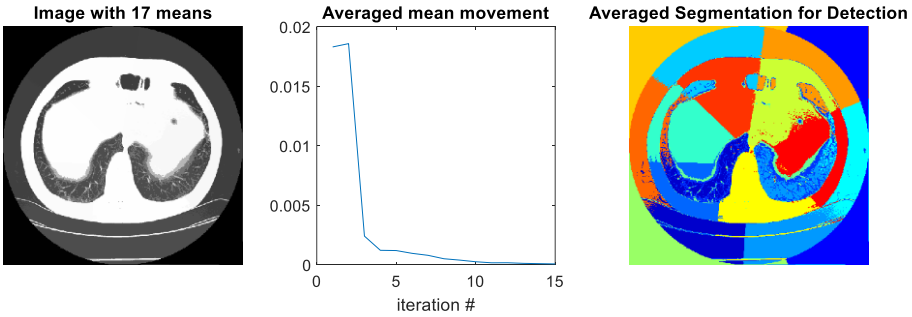

شکل-۴. تشخیص کووید-۱۹ با الگوریتم یادگیری عمیق

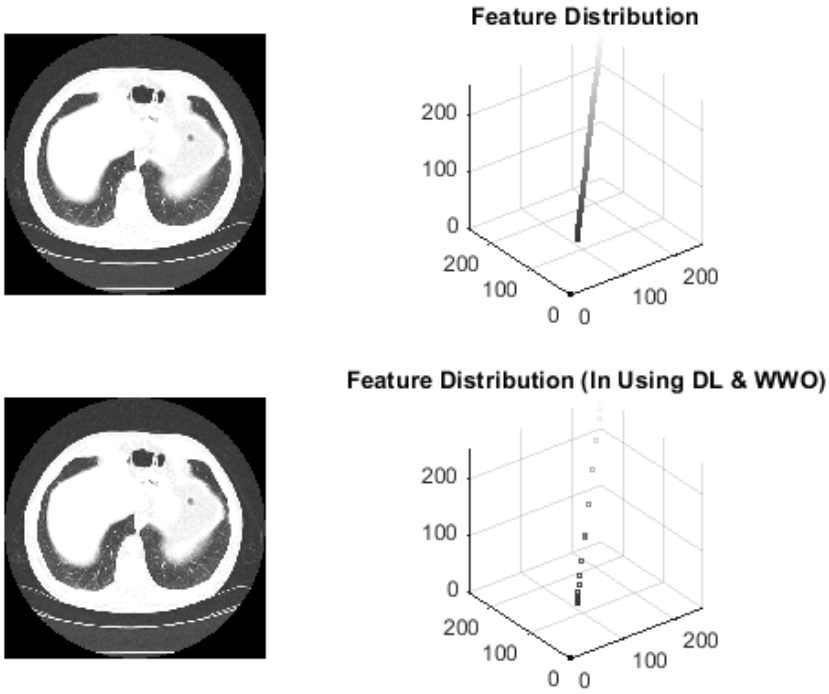

شکل-۵. استخراج ویژگی در تصاویر با الگوریتم DL & WWO

[Downloaded from jmarmed.ir on 2026-02-06]

[DOI: 10.30491/3.4.41]

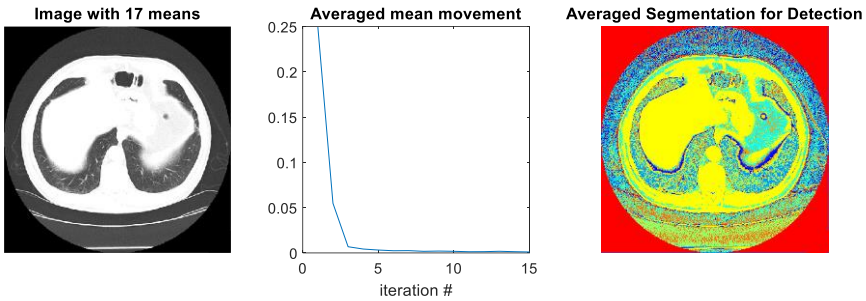

شکل-۶. تشخیص کووید-۱۹ با الگوریتم DL & WWO

بر اساس پارامترهای معرفی شده در جدول-۱، روابط میزان دقت و صحت پژوهش ارائه گردید. به عبارت دیگر، این پارامترها را می توان بصورت زیر تعریف نمود:

مثبت حقیقی: تعداد ویژگی‌های صحیحی که درست تشخیص داده شده‌اند.

منفی حقیقی: تعداد ویژگی‌های اشتباهی که درست تشخیص داده شده‌اند.

مثبت کاذب: تعداد ویژگی‌های صحیحی که به اشتباه غلط تشخیص داده شده‌اند.

منفی کاذب: تعداد ویژگی‌های اشتباهی که به اشتباه درست تشخیص داده شده‌اند.

صحت (Total Accuracy): نسبت تعداد نمونه‌های درست طبقه‌بندی شده به تمام نمونه‌ها که از رابطه زیر محاسبه می شود:

$$Accuracy = \frac{TP+TN}{TP+FP+FN+TN} = \frac{N_T}{N}$$

قبل از ارائه نتایج ارزیابی، در شکل-۷ شرایط بررسی و ارزیابی تصاویر ارائه شده است. همانطور که مشاهده می شود، تصاویر بافت ریه شبکه‌بندی می‌گردند که اصطلاحاً پنجره یا گرید نامیده می‌شوند. هر ویژگی اصلی ناشی از توموگرام بصورت بخش بندی درنظر گرفته می شود که همسایگی‌های آن بصورت پنجره‌های زرد رنگ نشان داده شده است. از آنجا که هدف پردازش تصویر است، ویژگی های استخراج شده بر مبنای پیکسل تعریف می شوند. هرچه ابعاد پنجره‌ها (پیکسل‌ها) بیشتر باشد ویژگی‌های اصلی بیشتری را می‌تواند در دل خود جای دهد. این موضوع به استخراج ویژگی های اصلی نسبت به ویژگی های غیراصلی کمک می کند. در واقع با این کار ویژگی های اصلی جداسازی می‌شود. در بخش بعدی، هر کدام از الگوریتم ها بصورت تکی استفاده شده و نتایج آن از نقطه نظر دقت تشخیص با الگوریتم تلفیقی مورد نظر مقایسه گردید.

بر اساس شکل-۷، تحلیل حساسیت و ارزیابی الگوریتم DL در تشخیص کووید-۱۹ در جدول-۲ ارائه شده است.

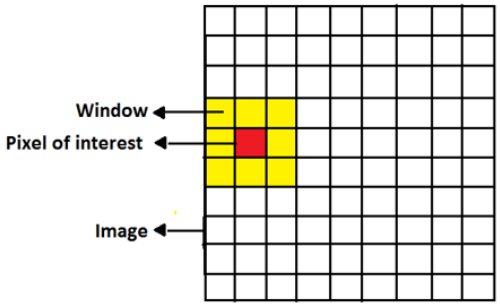

شکل-۷. معرفی پیکسل مورد نظر، پنجره و تصویر اصلی

حال در جدول-۳ به بررسی اعمال الگوریتم WWO به الگوریتم DL پرداخته شده است.

همانطور که در جدول-۳ مشخص است، اعمال الگوریتم WWO بطور متوسط توانسته به میزان حدوداً ۶/۸ درصد میزان دقت عملکرد تشخیص کووید-۱۹ در تصاویر ریه را بهبود بخشد.

در نهایت به بررسی تغییر آستانه در تشخیص کووید -۱۹ پرداخته شد که در جدول-۴ ارائه شده است.

جدول-۱. ماتریس آشفتگی (اغتشاش)

	مثبت های واقعی	منفی های واقعی
مثبت های تخمین زده شده	مثبت حقیقی	مثبت کاذب
منفی های تخمین زده شده	منفی کاذب	منفی حقیقی

جدول-۲. تحلیل حساسیت و ارزیابی الگوریتم DL

دقت تشخیصی	منفی کاذب	مثبت کاذب	منفی حقیقی	مثبت حقیقی	Window Size
۸۴	۳/۲	۵۷/۳	۹۶/۸	۴۲/۷	۳
۹۳/۸	۵	۱۰/۲	۹۵	۹۸/۸	۱۹
۹۴/۱	۵/۸	۶/۳	۹۴/۲	۹۳/۷	۲۷
۹۳/۳	۶/۵	۷/۴	۹۳/۵	۹۲/۶	۳۵

[Downloaded from jmarmed.ir on 2026-02-06]

[DOI: 10.30491/3.4.41]

جدول-۳. تحلیل حساسیت و ارزیابی الگوریتم DL & WWO

دقت تشخیصی	منفی کاذب	مثبت کاذب	منفی حقیقی	مثبت حقیقی	Window Size
۹۵/۴۸	۴/۵	۴	۹۵/۵	۹۶	۳
۹۷/۴۱	۲/۵	۳۳/۲	۹۷/۵	۶۶/۸	۱۹
۹۷/۹۹	۲	۰/۸	۹۸	۹۹/۲	۲۷
۹۸/۶۳	۱	۳۰/۳	۹۹	۶۹/۷	۳۵

جدول-۴. آمار تشخیص کووید-۱۹ با تغییر آستانه احتمال

آستانه	دقت با روش DL	دقت با روش DL&WWO
۰/۱	۰/۸۹۳	۰/۹۰۲
۰/۲	۰/۹۰۸	۰/۹۱۷
۰/۳	۰/۹۰۸	۰/۹۱۸
۰/۴	۰/۹۰۱	۰/۹۰۸
۰/۵	۰/۹۰۱	۰/۹۰۷
۰/۶	۰/۸۷۸	۰/۹۰۲
۰/۷	۰/۸۷۰	۰/۹۰۱
۰/۸	۰/۸۵۵	۰/۹۱۱
۰/۹	۰/۸۴۷	۰/۹۰۱

بحث

انتشار کووید-۱۹ در سراسر جهان همچنان ادامه دارد. مدل‌های جدید طبقه‌بندی و پیش‌بینی با استفاده از هوش مصنوعی، همراه با مجموعه داده های عمومی تر، به طور فزاینده‌ای در حال ظهور هستند. با این حال، اکثر مطالعات از ادبیات پیش چاپ (pre-printed) هستند و به صورت همتا ارزیابی نقادانه نشده‌اند. علاوه بر این، بسیاری از آنها وظایف طبقه‌بندی متفاوتی دارند. برخی از مطالعات با داده های بسیار محدود انجام شده اند. داده‌های مورد استفاده در مطالعات ممکن است از موسسات مختلف و اسکنرهای مختلف آمده باشد. بنابراین، پیش پردازش داده‌ها برای شباهت بیشتر و یکنواخت شدن تصاویر رادیوگرافی از نظر ارائه تجزیه و تحلیل و کارایی بیشتر مهم است. هرچه مجموعه داده‌های بیشتری در مورد کووید-۱۹ در دسترس باشد، مطالعات دقیق تری انجام خواهد شد. این یافته ها نوید دهنده است که هوش مصنوعی در بالین به عنوان یک سیستم حمایتی برای پزشکان در تشخیص کووید-۱۹ مورد استفاده قرار گیرد.

استفاده از ابزارهای تصویربرداری پزشکی دومین روش تشخیص کروناویروس مسبب کووید-۱۹ است. این ابزارها نقش مهمی در مدیریت بیمارانی دارند که تایید شده یا مشکوک به کووید-۱۹ هستند. شایان ذکر است که بدون شک بالینی، یافته‌های عکس‌های اشعه ایکس یا سی‌تی غیراختصاصی هستند زیرا بسیاری از بیماری های دیگر می توانند الگوی مشابهی داشته باشند. سی تی اسکن قفسه سینه روش تصویربرداری انتخابی است که نقش مهمی در مدیریت کووید-۱۹ ایفا می‌کند. سی تی اسکن قفسه سینه حساسیت بالایی برای تشخیص کووید-۱۹ دارد که آن را به ابزار اصلی تشخیص کووید-۱۹ تبدیل می کند. سی تی اسکن شامل عبور اشعه ایکس از قفسه سینه بیمار است، که سپس توسط آشکارسازهای تشعشعی تشخیص داده می‌شود و در تصاویر پزشکی با وضوح بالا بازسازی می‌گردد. در سی تی اسکن قفسه سینه الگوهای خاصی وجود دارد که خود را در تظاهرات مختلف نشان می‌دهند. یافته‌های ذکر شده در گزارش‌هایی است که توسط رادیولوژیست‌های متخصص در تفسیر تصاویر پزشکی ارائه شده است. تفسیر این یافته‌ها توسط متخصصان رادیولوژی حساسیت چندانی ندارد. هوش مصنوعی از بدو تأسیس در کاربردهای پزشکی موفق عمل کرده و به دلیل پیش بینی و دقت بالای آن، به طور گسترده مورد پذیرش قرار گرفته است. در مرحله تشخیص کووید-۱۹، از هوش مصنوعی می‌توان برای تشخیص الگوهای تصاویر پزشکی گرفته شده توسط سی تی اسکن استفاده کرد.

نتیجه‌گیری

با ارزیابی ناهنجاری های کووید-۱۹ در تصاویر CT به منظور آموزش و آزمایش تصاویر، الگوریتم یادگیری عمیق با نظارت ضعیف، عملکرد مناسبی را در تشخیص این بیماری دارد. از طرفی با اعمال الگوریتم بهینه سازی امواج آب به الگوریتم یادگیری عمیق، مشخص شد که دقت آن به میزان حدود ۷ درصد در تشخیص این بیماری بهبود داشته است. بنابراین، الگوریتم پیشنهادی با دقت متوسط ۹۸ درصد از توانایی بالایی برای استفاده در کاربردهای بالینی برای تشخیص دقیق و سریع کووید-۱۹ برخوردار است، که می تواند به کادر پزشکی کمک فراوانی نماید.

[Downloaded from jmarmed.ir on 2026-02-06]

[DOI: 10.30491/3.4.41]

تشکر و قدردانی: از همه دوستان، همراهان و اساتید گرامی که در این مطالعه یاری رسان بودند، نهایت تشکر و قدردانی به عمل می‌آید.

نقش نویسندگان: همه نویسندگان در نگارش اولیه مقاله یا بازنگری آن سهیم بودند و همه با تایید نهایی مقاله حاضر، مسئولیت دقت و صحت مطالب مندرج در آن را می پذیرند.

تضاد منافع: نویسندگان تصریح می کنند که هیچ گونه تضاد منافعی در مطالعه حاضر وجود ندارد.

منابع

1. Yang W, Cao Q, Qin L, Wang X, Cheng Z, Pan A, et al. Clinical characteristics and imaging manifestations of the 2019 novel coronavirus disease (COVID-19): A multicenter study in Wenzhou city, Zhejiang, China. J Infect. 2020. doi:10.1016/j.jinf.2020.02.016
2. Guan WJ, Ni ZY, Hu Y, Liang WH, Ou CQ, He JX, et al. China medical treatment expert group for Covid-19. Clinical characteristics of coronavirus disease. 2019:1708-20. doi:10.5582/ddt.2020.01012
4. Gurwitz, D. (2020), Angiotensin receptor blockers as tentative SARS-CoV-2 therapeutics. Drug Dev Res. doi:10.1002/ddr.21656
5. Chen C, Qi F, Shi K, Li Y, Li J, Chen Y, et al. Thalidomide combined with low-dose glucocorticoid in the treatment of COVID-19 pneumonia. doi:10.1002/ctm2.35
6. Colson P, Rolain JM, Raoult D. Chloroquine for the 2019 novel coronavirus SARS-CoV-2. Int J Antimicrob Agents. 2020;105923 doi:10.1016/j.ijantimicag.2020.105923
7. Colson P, Rolain JM, Lagier JC, Brouqui P, Raoult D. Chloroquine and hydroxychloroquine as available weapons to fight COVID-19. Int J Antimicrob Agents. 2020;105932(10.1016). doi:10.1016/j.ijantimicag.2020.105932
8. Diagnosis and Treatment Protocol for COVID 19, Egypt Ministry of Health and Pouulation, 2020.
9. Cao B, Wang Y, Wen D, Liu W, Wang J, Fan G, et al. A trial of lopinavir–ritonavir in adults hospitalized with severe Covid-19. New England Journal of Medicine. 2020.
10. Cao J, Hu X, Cheng W, Yu L, Tu W, Liu Q. Clinical features and short-term outcomes of 18 patients with corona virus disease 2019 in intensive care unit. Intensive Care Med. 2020:1-3. doi:10.1007/s00134-020-06037-y
11. Chen C, Huang J, Cheng Z, Wu J, Chen S, Zhang Y, et al. Favipiravir versus arbidol for COVID-19: a randomized clinical trial. MedRxiv. 2020. doi:10.1101/2020.03.17.20037432
12. Chen J, Hu C, Chen L, Tang L, Zhu Y, Xu X, et al. Clinical study of mesenchymal stem cell treatment for acute respiratory distress syndrome induced by epidemic influenza A (H7N9) infection: a hint for COVID-19 treatment. Engineering. 2020;6(10): 1153-61. doi:10.1016/j.eng.2020.02.006
13. Chen J, Fan H, Zhang L, Huang B, Zhu M, Zhou Y, et al. Retrospective analysis of clinical features in 101 death cases with COVID-19. MedRxiv. 2020.

[Downloaded from jmarmed.ir on 2026-02-06]

[DOI: 10.30491/3.4.41]