

Epidemiology, Pathogenesis and Diagnosis of Traumatic Brain Injury in Military Personnel - A Narrative Review

Reza Eslami ¹, Seyed Morteza Hosseiniara ², Sadegh Zarei ³, Farzad Abbaspour ⁴, Reza Hosseiniara ^{1*}

¹ Assistant professor, Aerospace Medicine Research Center, Aerospace and Subaquatic Medicine School, Aja University of Medical Sciences, Tehran, Iran

² Faculty of Medicine, Tehran Medical Sciences, Islamic Azad University, Tehran, Iran

³ Department of Clinical Biochemistry, School of Medicine, Rafsanjan University of Medical Sciences, Rafsanjan, Iran

⁴ Faculty of Nursing, Ahvaz Jundishapur University of Medical Sciences, Ahvaz, Iran

Received: 9 January 2022 Accepted: 5 March 2022

Abstract

Major causes of Traumatic Brain Injury (TBI) in military cases include severe head trauma, exposure to explosives, and penetrating ballistic injuries. Military TBI may lead to a number of adverse consequences, including headache, dizziness, vomiting and impaired consciousness, PTSD, depression, irritability, the tendency to commit suicide. TBI may also reduce the quality of life of veterans and have a serious impact on their social functioning.

In terms of pathophysiological mechanisms, blast damage and shock waves produced by explosive weapons are the most common damage mechanisms in military TBI. This explosive lesion manifests itself pathologically as vasospasm, axonal and microvascular damage, congestion, hemorrhage, and brain cell edema, and its pathological diagnosis focuses more on multifocal traumatic axonal injury and Tau protein hyperphosphorylation. In fact, Tau protein phosphorylation is thought to be the main mechanism leading to neurological symptoms after TBI, although the evidence is still insufficient. The next pathogenesis mechanism in military TBI is cerebral blood vessel damage, possibly associated with perivascular inflammation and autoimmune processes and oxidative damage, which increases cerebral blood vessel permeability and impairs energy metabolism in brain cells, as well as ion concentration balance within. It breaks down outside the brain tissue cells, eventually leading to vasogenic edema after TBI.

Unpredictability of pathological changes and delay in post-injury assessment have been reported to be major factors limiting early detection of military TBI. However, advanced imaging techniques and biomarkers have been reported to be useful for early detection of military TBI. Today, immediate interventions in patients with TBI, despite various new technologies, remain a clinical challenge. To fully repair injuries to the nervous system and to enable military personnel to recover from their social functions, the development of technologies for appropriate diagnosis and treatment is essential.

Keywords: Traumatic Brain Injury, Epidemiology, Pathogenesis, Military Personnel.

*Corresponding author: Reza Hosseiniara, Email: hosseiniara7@gmail.com

Address: Department of Clinical Biochemistry, School of Medicine, Rafsanjan University of Medical Sciences, Rafsanjan, Iran.

اپیدمیولوژی، پاتوژنز و تشخیص آسیب تروماتیک مغزی در افراد نظامی - مروری روایتی

رضا اسلامی^۱، سید مرتضی حسینی آرا^۲، صادق زارعی^۳، فرزاد عباسپور^۴، سید رضا حسینی آرا^{۳*}

^۱ استادیار، مرکز تحقیقات طب هوافضا، دانشکده طب هوافضا و زیرسطحی، دانشگاه علوم پزشکی آجا، تهران، ایران

^۲ دانشکده پزشکی، علوم پزشکی تهران، دانشگاه آزاد اسلامی، تهران، ایران

^۳ گروه بیوشیمی بالینی، دانشکده پزشکی، دانشگاه علوم پزشکی رفسنجان، رفسنجان، ایران

^۴ دانشکده پرستاری، دانشگاه علوم پزشکی جندی شاپور، اهواز، ایران

دریافت مقاله: ۱۴۰۰/۱۰/۱۹ پذیرش مقاله: ۱۴۰۰/۱۲/۱۴

چکیده

علل عمده آسیب تروماتیک مغزی (TBI) در موارد نظامی شامل ضربه شدید سر، قرار گرفتن در معرض مواد منفجره و آسیب‌های نافذ بالستیک است. TBI نظامی ممکن است منجر به یک سری پیامدهای ناگوار، از جمله سردرد، سرگیجه، استفراغ و اختلال هوشیاری، اختلال استرس پس از سانحه (PTSD)، افسردگی، تحریک‌پذیری، تمایل به خودکشی در فرد نظامی شود. TBI همچنین ممکن است کیفیت زندگی جانبازان را کاهش دهد و تأثیر جدی بر عملکردهای اجتماعی آنها بگذارد.

از نظر مکانیسم‌های پاتوفیزیولوژیک، آسیب انفجار و امواج ضربه‌ای ایجاد شده توسط سلاح‌های انفجاری شایع‌ترین مکانیسم آسیب در TBI نظامی هستند. این آسیب انفجاری از نظر پاتولوژیک به صورت وازواسپاسم، آسیب آکسون و میکروواسکولار، پرخونی، خونریزی و ادم سلول‌های مغزی ظاهر می‌شود و تشخیص پاتولوژیک آن بیشتر بر آسیب آکسونی تروماتیک چند کانونی (multifocal traumatic axonal injury) و هایپرفسفوریلاسیون پروتئین Tau متمرکز است. هایپرفسفوریلاسیون پروتئین Tau بعنوان مکانیسم اصلی ایجاد علائم عصبی پس از TBI مطرح است، اگرچه شواهد هنوز کافی نیست. مکانیسم پاتوژنز بعدی در TBI نظامی، آسیب سد خونی مغزی است که احتمالاً با التهاب اطراف عروقی و فرآیندهای خودایمنی و آسیب اکسیداتیو مرتبط است که نفوذپذیری سد خونی مغزی را افزایش داده و متابولیسم انرژی در سلول‌های مغز را مختل می‌کند و همچنین تعادل غلظت یون در داخل و خارج سلول‌های بافت مغز بهم می‌خورد که در نهایت به ادم وازوژنیک پس از TBI منجر می‌شود.

گزارش شده که غیرقابل پیش‌بینی بودن تغییرات پاتولوژیک و تاخیر در ارزیابی پس از آسیب، عوامل اصلی هستند که تشخیص زودهنگام TBI نظامی را محدود می‌کنند. با این وجود تکنیک‌های تصویربرداری پیشرفته و نشانگرهای زیستی برای تشخیص زودهنگام TBI نظامی، مفید گزارش شده‌اند. امروزه، مداخلات فوری در بیماران مبتلا به آسیب تروماتیک مغزی با وجود فناوری‌های مختلف جدید، همچنان یک چالش بالینی است. برای بهبود کامل صدمات در سیستم عصبی و توانمند ساختن افراد نظامی برای بازیابی عملکردهای اجتماعی، توسعه فناوری‌ها برای تشخیص و درمان ضروری است.

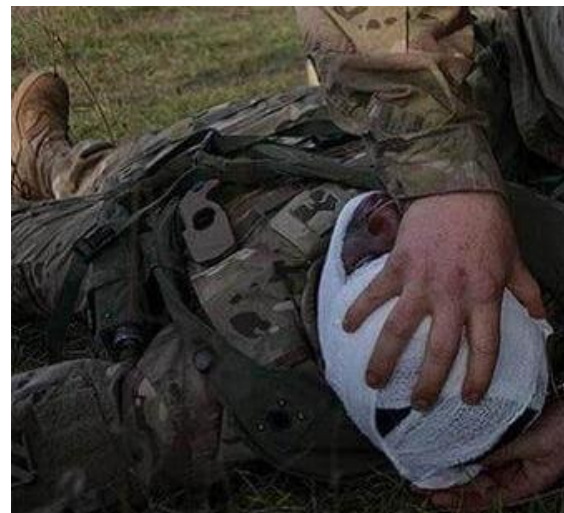کلیدواژه‌ها: آسیب تروماتیک مغزی، اپیدمیولوژی، پاتوژنز، افراد نظامی.

*نویسنده مسئول: سید رضا حسینی آرا. پست الکترونیک: hosseiniara7@gmail.com

آدرس: گروه بیوشیمی بالینی، دانشکده پزشکی، دانشگاه علوم پزشکی رفسنجان، رفسنجان، ایران.

مقدمه

از گذشته تاکنون، افراد نظامی به علت برخورد شدید امواج ضربه‌ای ناشی از انفجار مهمات و همچنین نفوذ گلوله، در معرض آسیب تروماتیک مغزی (traumatic brain injury-TBI) بوده‌اند (شکل-۱). بیش از یک قرن قبل در مقاله‌ای در مجله معتبر لنست (سال ۱۹۱۵ میلادی) برای نخستین بار اثرات بالینی ناشی از شلیک گلوله و ضربه مغزی ناشی از آن توضیح داده شد (۱). در سال ۱۹۹۲ برای اولین بار اصطلاح "آسیب تروماتیک مغزی خفیف" (mild traumatic brain injury) پدید آمد و در سال ۲۰۰۵ به طور رسمی توسط عموم به عنوان یک تشخیص قطعی اختلال روانی تروماتیک پذیرفته شد، و برای توصیف اثرات سلاح‌های انفجاری در سربازان آمریکایی در عراق و افغانستان استفاده گردید. در حال حاضر، TBI خفیف از نظر مفهومی شبیه به ضربه مغزی است، و TBI متوسط و شدید عمدتاً به آسیب نافذ مغز اشاره دارد. علاوه بر اینها، مفهوم انسفالوپاتی تروماتیک مزمن (chronic traumatic encephalopathy-CTE) که برای اولین بار در سال ۱۹۵۷ در بوکسورهای حرفه‌ای گزارش شد؛ تظاهرات بالینی شبه دمانس، اختلال عملکرد عصبی عضلانی و روان‌پریشی دارد (۲،۳). علت‌شناسی، پاتوژن، تظاهرات بالینی و ویژگی‌های پاتولوژیک CTE شباهت زیادی با TBI نظامی دارد. در واقع، اگرچه همه ضربه‌های مغزی منجر به CTE نمی‌شوند و بسیاری از قربانیان در طول زمان بهبود می‌یابند، با این وجود اکثر موارد با CTE مداوم، سابقه ضربه‌های مغزی متعدد دارند (۴).



شکل-۱. آسیب تروماتیک مغزی در افراد نظامی

TBI در عملیات‌های نظامی مدرن هنوز سرسام آور و بالا است. جنسیت نیز بر میزان عوارض ناشی از TBI تأثیرگذار بوده است. به طور کلی، به نظر می‌رسد بروز TBI در مردان تقریباً دو برابر بیشتر از زنان است. شاید به این دلیل باشد که مردان اکثریت گروه‌های اعزامی به عملیات‌های نظامی را تشکیل می‌دهند و زنان کمتر به خط مقدم نبرد اعزام می‌شوند (۵).

بر اساس گزارش مرکز کنترل و پیشگیری از بیماری‌های ایالات متحده، تعداد موارد TBI در ایالات متحده بین سال‌های ۲۰۰۰ تا ۲۰۱۶ به دلیل بازگشت تعداد زیادی از سربازان مستقر در خارج از کشور، به طور چشمگیری افزایش یافته است (۶). البته اکثر TBI‌های نظامی تشخیص داده شده، خفیف بودند. در سربازان آمریکایی ۷۵ تا ۸۳ درصد TBI در دسته خفیف قرار داشتند (۷-۹) که مهمترین علت، قرار گرفتن طولانی مدت در معرض سلاح‌های انفجاری بوده است (۱۰).

شیوع TBI نظامی گزارش شده در سایر کشورها مانند بریتانیا و کانادا به طور قابل توجهی کمتر از آمار سربازان آمریکایی است. بر اساس داده‌های ارائه شده توسط نیروهای مسلح بریتانیا، شیوع TBI خفیف در میان سربازان ۴/۴٪ بوده است (۱۱). نیروهای مسلح کانادا نیز گزارش دادند که ۵/۲٪ از سربازان کانادایی مستقر در افغانستان از TBI خفیف رنج می‌بردند (۱۲). این تفاوت‌ها ممکن است با تفاوت در مناطق جنگی، نحوه عملیات، موضوعات مورد بررسی و عوامل دیگر توضیح داده شود، اما علل دقیق هنوز نامشخص است.

تا زمان نگارش این متن، از ایران اطلاعات دقیق و مدونی در دسترس نبود که میزان TBI را در افراد نظامی گزارش داده باشد.

علل و علائم آسیب تروماتیک مغزی در افراد نظامی

به طور کلی، علل TBI متعدد است، اما در موارد نظامی؛ ضربه شدید سر، قرار گرفتن در معرض مواد منفجره و آسیب‌های نافذ بالستیک به عنوان علل اصلی شناخته می‌شوند. نوع متداول TBI نظامی، آسیب نافذ بالستیک (penetrating ballistic injury) است که در اثر آزاد شدن انرژی آنی با تخریب فیزیکی مجموعه فیبرهای عصبی همراه است. صدمات انفجاری باعث نوسانات عروقی داخل جمجمه، تشکیل گرادیان فشار و تغییر شکل دینامیکی جمجمه می‌گردد (۱۳). صدمات انفجاری در اثر امواج ضربه‌ای به چهار زیرگروه طبقه‌بندی می‌شود. در زیرگروه یک، موج ضربه‌ای (موج فشار قوی) منجر به طوفان انفجاری می‌شود که با سرعت به بدن سرباز برخورد می‌کند. به طور کلی، آسیب اولیه مستقیماً توسط خود موج ضربه‌ای ایجاد می‌شود، در حالی که آسیب زیرگروه دوم به دلیل برخورد ترکش‌های ناشی از انفجار است. آسیب زیرگروه سوم، نوع اصلی TBI نظامی است که به طور

اپیدمیولوژی TBI در افراد نظامی

علی‌رغم پیشرفت‌های سریع در تسلیحات، نوآوری‌ها در روش‌های نبرد، و گرایش فزاینده به سمت تسهیلات جنگی بدون سرنشین، واضح است که کاهش در تعداد سربازان مجروح به معنی کاهش در درصد سربازان مبتلا به TBI نیست. در واقعیت، شیوع

تقسیم می‌کند (۳-۸: شدید؛ ۹-۱۲: متوسط؛ ۱۳-۱۵: خفیف). اگرچه برخی محدودیت‌ها وجود دارد، اما GCS هنوز هم برای ارزیابی هوشیاری بیماران مبتلا به TBI استفاده می‌شود (۱۷).

در محیط نظامی، رایج‌ترین مکانیسم ضربه مغزی، ضربه بلانت به سر یا ضربه فعال سر به جسم سخت دیگر است که به دلیل مکانیسم شلاقی ضربه‌ای رخ می‌دهد. تحت نیروی شدید، حرکت متغیری از جمله حرکت چرخشی، فوراً در بافت مغز رخ می‌دهد، در نتیجه باعث آسیب آکسون و میکروواسکولار، بهم خوردن تعادل غلظت یون در داخل و خارج سلول‌های بافت مغز و تسریع سرعت متابولیسم گلوکز در نورون‌ها می‌شود (۲۰-۱۸). در نهایت، یکپارچگی سد خونی مغزی که عمدتاً توسط آستروسیت‌ها و پری‌سیت‌ها تشکیل شده، از بین می‌رود و در نتیجه پرفیوژن ضعیف در نواحی عملکردی لوکال مغز ایجاد می‌شود.

علاوه بر این، مطالعات قبلی نشان داده‌اند که آسیب ساختار میکروواسکولار و اختلال عملکرد آستروسیت‌ها در بیماری‌های تخریب‌کننده عصبی مانند بیماری آلزایمر نیز شایع هستند. به عبارتی، ضربه مغزی و آلزایمر که با هایپرفسفروریل‌اسیون پروتئین تاو Tau مشخص می‌شود، ممکن است در مکانیسم‌های پاتولوژیکی با هم همپوشانی داشته باشند، حتی اگر علت اولیه متفاوت باشد (۲۱). سایر تغییرات پاتولوژیک شامل کانون‌های ریز خونریزی در بافت مغز، افزایش آستروسیت‌ها، تکثیر عروقی در اطراف میکروگلیا و غیره است که در آلزایمر و ضربه مغزی مشترک است. با این حال، این تغییرات پاتولوژیک اختصاصی نیستند و می‌توانند در سایر اختلالات سیستم عصبی مرکزی (CNS) نیز یافت شوند. به طور خاص، آسیب آکسونی تروماتیک چند کانونی (multifocal traumatic axonal injury) (TAI) مفهومی است که به فرآیند پارگی مکانیکی نوریت‌ها (neurites) توسط حوادث تروماتیک (به ویژه ضربه مغزی) اشاره دارد، که باعث آسیب مکانیکی آکسولما (axolemma) و سپس از دست دادن هموستاز یونی، مانند اختلال در هموستاز کلسیم می‌شود (۲۳، ۲۲). آسیب آکسونی تروماتیک چند کانونی در نهایت منجر به اختلال در حمل و نقل آکسونی و قطع شدن آکسون‌ها می‌گردد (۲۴).

آسیب ناشی از انفجار، شایع‌ترین مکانیسم آسیب در TBI نظامی است که تقریباً ۶۰٪ از کل TBI نظامی و ۸۰٪ از TBI خفیف را تشکیل می‌دهد (۲۵). امواج ضربه‌ای تولید شده توسط سلاح‌های انفجاری می‌توانند با سرعتی سرسام‌آور در بافت مغز حرکت کنند، که منجر به انقباض و انبساط سریع و مکرر بافت مغز و رگ‌های مغزی آن در مدت زمان بسیار کوتاهی شوند و باعث آسیب به دیواره‌های رگ‌های خونی و اینرمالیته‌های همودینامیک گردند و خونریزی زیر عنکبوتیه و پارانشیم مغزی ایجاد کنند که در نهایت منجر به تظاهرات پاتولوژیک ادم بافت مغز شود (۲۶، ۲۷) و منجر به یک سری علائم عصبی-روانی مانند سردرد، سرگیجه، استفراغ و اختلال هوشیاری گردد. بررسی اخیر منتشر شده در سال

غیرمستقیم در اثر موج ضربه‌ای باعث پرتاب شدن سرباز می‌گردد (۱۴). آسیب زیرگروه چهارم نیز ناشی از دمای بالا و گاز سمی است که در طی انفجار منتشر می‌شود (۷).

اکثریت قریب به اتفاق موارد TBI نظامی که از نظر بالینی تشخیص داده می‌شوند متعلق به مکانیسم آسیب زیرگروه سوم هستند. به دلیل قدرت عظیم سلاح‌های انفجاری، سربازانی که از آسیب‌های اولیه و ثانویه انفجار رنج می‌برند، اغلب در محل کشته می‌شوند یا با اختلالات فیزیکی جدی (مانند حالت زندگی نباتی) مواجه می‌گردند. سربازانی که آسیب زیرگروه سوم را متحمل می‌شوند، اغلب درمان‌هایی برای زخم‌های فیزیکی خود، مانند سوختگی پوست و غشای مخاطی دستگاه تنفسی، یا واکنش‌های سمی سیستمیک و خفگی، دریافت می‌کنند. در مقایسه با ترومای شدید قابل مشاهده/قابل تشخیص، علائم و نشانه‌های TBI خفیف فاقد اختصاصیت است. بنابراین، قابل درک است که TBI خفیف اغلب توسط پزشکان نادیده گرفته شود. علاوه بر این، اگرچه تجهیزات ضدگلوله موجود می‌تواند میزان آسیب‌های نافذ بالستیک را تا حدی کاهش دهد، اما اثر موج ضربه را تقویت می‌کند، بنابراین خود می‌تواند به یکی از دلایل اصلی TBI در انفجار تبدیل شود (۱۴). رایج‌ترین علائم پس از آسیب خفیف تروماتیک مغزی در نظامیان در جدول ۱- خلاصه شده است.

جدول ۱. علائم رایج و تظاهرات بالینی پس از آسیب خفیف تروماتیک مغزی در افراد نظامی

نوع علامت	تظاهرات بالینی
جسمی	سردرد، سرگیجه، صدای زنگ در گوش، اختلالات بینایی، حساسیت به نور و صدا، اختلال خواب، بی‌حالی، خستگی
روانی	افسردگی، اضطراب، نوسانات خلقی، تحریک‌پذیری، تکانشگری، از دست دادن علاقه، بی‌قراری، مشکلات روابط، تمایل به خودکشی
شناختی	گیجی، مشکلات تفکر، تصمیم‌گیری، حافظه، توجه، تمرکز، استدلال انتزاعی، پردازش اطلاعات

ضربه مغزی ناشی از آسیب انفجار

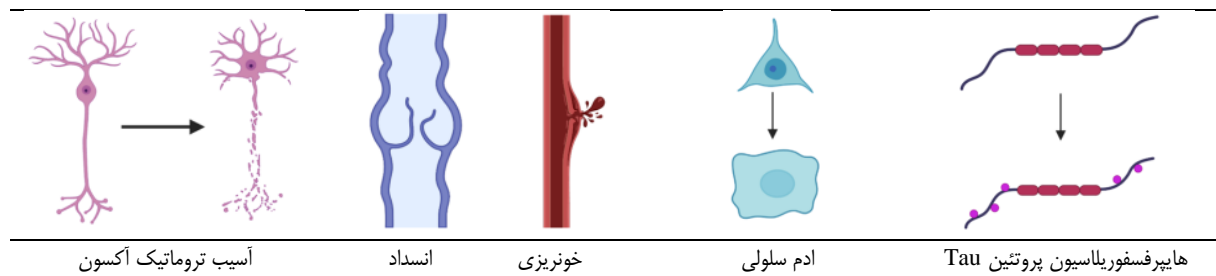
ضربه مغزی به عنوان یک اختلال موقت در عملکرد مغز ناشی از ترومای سر تعریف می‌شود. مدت زمان از دست دادن حافظه اغلب کمتر از ۲۴ ساعت است، و اکثریت قریب به اتفاق بیماران طی ۷ تا ۱۰ روز به تسکین کامل علائم می‌رسند (۱۶، ۱۵). یک ابزار روان‌سنجی رایج برای ارزیابی شدت ضربه مغزی مقیاس کمای گلاسکو (GCS) است که عمدتاً پاسخ‌های کلامی و حرکتی و همچنین توانایی باز کردن چشم‌ها را ارزیابی می‌کند و می‌توان از آن برای تعیین اولیه شدت ضربه مغزی استفاده کرد. نمره تجمعی GCS در سه سطح؛ آسیب عملکرد مغز را از کم به زیاد

متابولیک موضعی در پارانشیم مغز را یافتند (۳۱). McKee و همکاران نیز بررسی هیستوپاتولوژیک مغز پس از مرگ چهار جانباز را انجام دادند و دریافتند که کسانی که در معرض سلاح‌ها یا وسایل انفجاری قرار گرفته بودند، آسیب منتشر آکسون، فسفوریلاسیون موضعی تاو و آسیب ایسکمیک هیپوکسیک غیراختصاصی در بافت‌های مغز داشتند. علاوه بر این، این بیماران علائم عصبی روانی مختلفی مانند سردرد، PTSD، افسردگی، تحریک پذیری، تمایل به خودکشی و مشکلات توجه را نیز گزارش کردند (۳۲).

از مطالعات ارائه شده در بالا، می‌توان به این جمع بندی رسید که آسیب انفجاری از نظر پاتولوژیک به صورت وازواسپاسم، پرخونی، خونریزی و ادم سلول‌های مغزی ظاهر می‌شود و تشخیص پاتولوژیک ضربه مغزی بر روی TAI چند کانونی و هایپرفسفوریلاسیون پروتئین Tau متمرکز است (شکل ۲-۲۲)، و این دو دارای علت‌شناسی مشابه در ماهیت آسیب هستند. مطالعات پاتولوژیک تایید کرده اند که یک تلاقی مفهومی بین ضربه مغزی و آسیب انفجار وجود دارد. یعنی آسیب انفجار می‌تواند به عنوان یک تظاهر ماکروسکوپی ضربه مغزی دیده شود و عواملی که منجر به آسیب انفجار می‌شوند نیز می‌توانند باعث ضربه مغزی گردند.

۲۰۲۱ در تحقیقات پزشکی نظامی نشان می‌دهد که یکی دیگر از علائم بالینی ناشی از آسیب انفجار، اختلال عملکرد بینایی است (۲۸).

در مطالعه‌ای که در سال ۲۰۱۲ انجام شد، مشخص گردید که پس از قرار گرفتن محیطی در معرض انفجارهای مکرر، بافت‌های مغز یک سری تغییرات پاتولوژیک از جمله فروپاشی مویرگ‌ها و کلاپس حفره مویرگی خون، هیپرتروفی آستروسیت‌ها، حفره شدن ماتریکس سلول‌های اندوتلیال و تکثیر عروقی در اطراف شبکه سلول‌های اندوتلیال را نشان می‌دهد. تغییرات مولکولی نیز شامل افزایش بیان آکواپورین-۴ در آستروسیت‌ها و کروماتولیز نورون‌ها در قشر مخچه، مخروط هیپوکامپ و فیبرهای پورکنز است (۲۹). در مطالعه‌ای دیگر گزارش شد که در آسیب انفجار حاد، مغز انسان تظاهرات پاتولوژیک دیگری مانند خونریزی زیر عنکبوتیه، احتقان عروق خونی کوچک و خونریزی در پارانشیم مغز، وازواسپاسم مغزی و ادم خفیف مغزی را نشان می‌دهد. مطالعات محدودی در مورد متابولیسم سلولی مرتبط با آسیب انفجار انجام شده است (۳۰). Peskind و همکاران از توموگرافی گسیل پوزیترون (PET) برای گرفتن تصاویری از متابولیسم گلوکز مغز در جانبازانی که دچار آسیب انفجارهای مکرر شده بودند استفاده کردند و کاهش عملکرد



شکل-۲. مکانسیم‌های احتمالی پاتوژن آسیب خفیف تروماتیک مغزی

زمانی کوتاه باشد.

افزایش نفوذپذیری سد خونی مغزی معمولاً با ادم مغزی همراه است که علت اصلی آن آسیب اکسیداتیو است، یعنی آسیب به ساختار و عملکرد سلولی ناشی از رادیکال‌های هیدروکسیل منتج از پراکسید هیدروژن. پراکسید هیدروژن بیش از حد عمدتاً از مولکول‌های اکسیژن در طول متابولیسم غیرعادی انرژی به دست می‌آید (۳۶). بنابراین، علت اصلی ادم مغزی به دنبال TBI نیز در اختلال متابولیسم انرژی سلول‌های مغز نهفته است. متابولیسم انرژی سلول‌های مغزی به سوبستراهای مختلفی از خون در گردش بستگی دارد و این مواد باید از سد خونی مغزی عبور کنند تا جذب شوند و توسط سلول‌های مغز مورد استفاده قرار گیرند. گلوکز، سوبسترای اصلی متابولیسم مغز است و سایر سوبستراهای متابولیک نیز شامل لاکتات، تری گلیسیریدهای زنجیره متوسط و اجسام کتون هستند. بلافاصله پس از آسیب سد خونی مغزی ناشی از TBI، متابولیسم گلوکز به طور موقت به دلیل عدم تعادل یون،

آسیب سد خونی مغزی و ادم مغزی

ارتباط قوی بین اختلال عملکرد سد خونی مغزی و TBI، به ویژه TBI خفیف وجود دارد. در مطالعات قبلی، مکانیسم آسیب سد خونی مغزی در TBI خفیف به تدریج روشن شده است، از جمله، تغییرات در مسیرهای سیگنال‌دهی سلولی (به عنوان مثال، اختلال در مسیرهای انتقال سیگنال وابسته به اکسید نیتریک)، آسیب به ساختارهای میکروواسکولار (به عنوان مثال، اختلال در اتصالات بین سلولی و از دست دادن پری‌سیت‌ها)، و اختلال عملکرد آستروسیت (به عنوان مثال، تورم و احتقان انتهایی) (۳۳-۳۵). علاوه بر این، سایر مطالعات حیوانی نشان داده‌اند که تغییرات عملکردی سد خونی مغزی می‌تواند در مراحل اولیه، حتی در عرض ۵ دقیقه پس از شروع TBI خفیف رخ دهد، اما ساختار سد خونی مغزی، تغییرات پاتولوژیک ظاهری مانند اختلال ترشح خون را نشان نمی‌دهد (۳۵). تا حدودی، این یافته نشان می‌دهد که تغییرات عملکردی سد خونی مغزی پس از TBI خفیف احتمالاً ثانویه هستند، حتی اگر فاصله

تغییر پتانسیل غشاء و فعالیت غیرطبیعی آنزیم میتوکندری افزایش و به تدریج برای یک دوره طولانی مدت کاهش می‌یابد. این پدیده همچنین می‌تواند ناشی از کمبود عرضه گلوکز به دلیل مسدود شدن جریان خون مغزی، کاهش در میزان مصرف توسط مغز برای انرژی، یا اختلال در فرآیند انتقال گلوکز باشد (۳۷). مطالعات پیش‌بالینی شواهد قابل اعتمادی برای این فرآیندهای پاتوفیزیولوژیکی ارائه کرده‌اند (۳۸). به طور خلاصه، افزایش نفوذپذیری سد خونی مغزی، سوسترهای متابولیکی مانند گلوکز را قادر می‌سازد تا در مدت کوتاهی بیش از حد به سلول‌های مغز برسند، بنابراین «غیرمستقیم» منجر به اختلال در متابولیسم انرژی در سلول‌های مغزی می‌شود که نشان می‌دهد تغییرات ساختاری در سد خونی مغزی پس از TBI دارای مشخصات پیچیده دو فازی است. همه این تغییرات پاتوفیزیولوژیک به شکل‌گیری ادم مغز در ایجاد TBI کمک می‌کند.

به طور معمول، ادم مغزی پس از TBI را می‌توان به چند مرحله تقسیم کرد، از جمله ادم سیتوتوکسیک که بلافاصله پس از تروما رخ می‌دهد و باعث تورم قابل توجهی در بافت نمی‌شود، اما مرحله بعدی ادم یونی و وازوژنیک؛ تورم قابل توجهی در بافت را نشان می‌دهد (۳۹). مولکول‌های آب همراه با انتقال درون سلولی یون‌های سدیم و کلر وارد سلول‌ها می‌شوند که منجر به افزایش بیش از حد فشار اسمزی می‌گردد و در نتیجه فرآیند پاتوفیزیولوژیک ادم سیتوتوکسیک را تشکیل می‌دهد (۴۰). این نوع ادم فاصله اطراف رگ‌های خونی را افزایش نمی‌دهد، اما فشار را به طور قابل توجهی در میکروسیرکولاسیون منطقه‌ای تغییر می‌دهد که منجر به اختلاف فشار بیش از حد بین شریان‌های پیش مویرگی و ورید پس مویرگی می‌گردد. سپس به مرحله پاتولوژیک ادم یونی، از جمله انتقال سدیم از سد خونی مغزی، تشکیل گرادیان الکتریکی کلر و افزایش گرادیان اسمزی آب پیشروی می‌کند. ادم یونی با افزایش جریان خالص سدیم به سلول‌های مغز مشخص می‌شود (۴۱). هنگامی که اثرات مخرب سد خونی مغزی انباشته می‌شود، منافذ قابل نفوذ در اندوتلیوم مویرگی تشکیل می‌شود و پروتئین‌های پلاسما به فضای خارج سلولی نشت می‌کنند و در نتیجه ادم وازوژنیک ایجاد می‌گردد که می‌تواند باعث تورم قابل توجهی در بافت شود. تبدیل هموراژیک، مرحله سوم است که طی آن عملکرد دیواره مویرگی فرو می‌ریزد و تمام اجزای خون وارد پارانشیم مغز می‌شوند و در نتیجه منجر به انفارکتوس خونریزی‌دهنده جدی می‌گردد (۳۹). در واقع، تبدیل هموراژیک نیز به عنوان یکی از علل اصلی مرگ زودرس در بیماران مبتلا به سکتة حاد در نظر گرفته می‌شود (۴۲).

علاوه بر این، مطالعات اخیر ثابت کرده‌اند که آکوپورین ۴، که عمدتاً در آستروسیت‌ها بیان می‌شود، یک پروتئین کانالی مهم در پیشرفت ادم مغز پس از TBI است (۴۳). عملکرد آکوپورین ۴ واسطه جریان آب از طریق سد خونی مغزی و سد خونی نخاعی

پاسخ ایمنی و التهاب عصبی

بر اساس مطالب ارائه شده، می‌توان حدس زد که مکانیسم آسیب سد خونی مغزی احتمالاً با التهاب اطراف عروقی یا فرآیندهای خودایمنی مرتبط است. در واقع، TBI سلول‌های اندوتلیال را فعال می‌کند و باعث ایجاد اختلال در میتوکندری و سلول‌های گلیال در ریزمحیط منطقه ای می‌گردد. این آسیب‌ها به عنوان آسیب‌های اولیه شناخته می‌شوند. فعال‌سازی سلول‌های اندوتلیال منجر به التهاب عصبی و پاسخ ایمنی می‌گردد که با افزایش سطح سیتوکاین و کموکاین‌ها و جذب نوتروفیل‌ها تظاهر می‌یابد (۴۶). فعال شدن سلول‌های ایمنی ذاتی، به طور عمده میکروگلیا، منجر به تخلیه و خارج شدن آلبومین و افزایش نفوذپذیری سد خونی مغزی می‌شود. سپس آستروسیت‌ها برای ترشح متالوپروتئینازهای ماتریکس فعال می‌شوند، که مسیرهای پایین دستی را فعال می‌کند که نفوذپذیری سد خونی مغزی را افزایش می‌دهد و به ادم وازوژنیک پس از TBI منجر می‌شود (۴۷). مونوسیت‌ها همچنین می‌توانند سلول‌های گلیال و اندوتلیال را از طریق اثر فاکتورهای رشد اندوتلیال عروقی فعال کنند. اختلال عملکرد میتوکندری منجر به استرس اکسیداتیو می‌شود که طی آن سلول‌های گلیال و نورون‌ها، گونه‌های فعال اکسیژن (ROS) را آزاد می‌کنند (۴۸). گونه‌های فعال اکسیژن می‌تواند آزادسازی سیتوکاین‌ها و کموکاین‌ها را بیشتر کند و بر مسیر پراکسیداسیون لیپیدی تأثیر بگذارد و در نتیجه نفوذپذیری پاراسلولی را افزایش

می‌دهد که هدف قرار دادن ادم مغزی با واسطه آکوپورین ۴ ممکن است یک استراتژی درمانی بالقوه برای ادم مغز پس از TBI باشد. به طور کلی، این مطالعات شواهد کافی برای روشن کردن مکانیسم پاتولوژیک پس از TBI ارائه می‌دهند و در ارتقای توسعه دارو نیز مفید هستند.

علاوه بر این، مطالعات اخیر ثابت کرده‌اند که آکوپورین ۴، که عمدتاً در آستروسیت‌ها بیان می‌شود، یک پروتئین کانالی مهم در پیشرفت ادم مغز پس از TBI است (۴۳). عملکرد آکوپورین ۴ واسطه جریان آب از طریق سد خونی مغزی و سد خونی نخاعی

در ایجاد بیماری‌های تخریب‌کننده عصبی، مانند CTE و زوال عقل نقش دارند (۵۶).

هایپرفسفوریلاسیون پروتئین تاو و پلاک‌های آمیلوئید بتا

مطالعات قبلی نشان داده‌اند که TBI می‌تواند منجر به تغییرات نوروپاتولوژیک مختلف شود، از جمله تشکیل پلاک‌های آمیلوئید بتا و تجمع الفا سینوکلئین، neurofibrillary tangles (NFTs) و هایپرفسفوریلاسیون پروتئین تاو (۵۷). در واقع، هایپرفسفوریلاسیون پروتئین تاو و NFT ها در مغز همراه با علائم ضربه مغزی هستند، که شدت آن با میزان آسیب آکسون همراستا است (۵۸).

پروتئین تاو یک پروتئین مرتبط با میکروتوبول با ۸۰ جایگاه سرین/ترونین و ۵ محل فسفوریلاسیون تیروزین است. هایپرفسفوریلاسیون پروتئین تاو منجر به افزایش سه برابری در استوکیومتری و تجمع آن در جفت رشته‌های ماریچی می‌شود و در نهایت NFT ها را تشکیل می‌دهند (۵۹). هایپرفسفوریلاسیون تاو در بافت مغز بیماران TBI یافت شده است. لازم به ذکر است که هایپرفسفوریلاسیون تاو همچنین یک تغییر نوروپاتولوژیک رایج در سایر بیماری‌های نورودژنراتیو مانند آلزایمر، زوال عقل، دمانس فرونتومپورال است. اگرچه شواهد تجربی هنوز کافی نیست، می‌توان حدس زد که TBI و انواع زوال عقل ممکن است از طریق هایپرفسفوریلاسیون پروتئین تاو به طور درون‌زاد مرتبط باشند. این مکانیسم در یک آبشار تخریب‌کننده عصبی خود تداوم یافته و پیشرونده در افراد معمولی منعکس می‌شود (۳۲). بنابراین، می‌توان تصور کرد که درمان‌های زوال عقل نیز ممکن است در درمان علائم پس از TBI نقش داشته باشد، که ممکن است به یک زمینه جذاب در TBI نظامی تبدیل شود.

پلاک‌های آمیلوئید بتا معمولاً با آلزایمر مرتبط هستند، در حالی که آلفا سینوکلئین (α -synuclein) مربوط به بیماری پارکینسون است (۶۰). این یافته‌ها به طور کلی نشان می‌دهد که پیامدهای عصبی نامطلوب طولانی مدت TBI مزمن با افزایش خطر زوال عقل همراه است. با این حال، نقش خاص این مواد پاتولوژیک در TBI و دمانس ممکن است متفاوت باشد. آمیلوئید بتا یک ماده پاتولوژیک است که تصور می‌شود محصول ترومای آکسونی است. پلاک‌های آمیلوئید بتا در بافت مغز و مولکول‌های آمیلوئید بتا در مایع مغزی نخاعی (CSF) ممکن است در عرض ۲ تا ۱۲ ساعت پس از TBI ظاهر شوند و به طور گسترده پخش شوند (۶۱). با این حال، در بیماران مبتلا به آلزایمر؛ پلاک‌های آمیلوئید بتا فشرده‌تر بوده و مولکول‌های آمیلوئید بتا به ندرت در نمونه‌های CSF قابل تشخیص هستند. این نشان می‌دهد که پلاک‌های آمیلوئید بتا به سرعت در بیماران TBI تشکیل می‌شوند، در حالی که در بیماران مبتلا به آلزایمر، مولکول‌های آمیلوئید بتا مدت زمان بیشتری طول

دهد. به طور خاص، یک مطالعه انسانی نشان می‌دهد که مالون‌دی‌آلدئید، محصول جانبی پراکسیداسیون لیپیدی و استرس اکسیداتیو، بلافاصله پس از TBI افزایش می‌یابد (۴۹). علاوه بر این، مولکول‌های فعال تولید شده توسط میکروگلیا باعث افزایش چسبندگی و مهاجرت لکوسیت‌های محیطی از طریق سلول‌های اندوتلیال مغز می‌شوند و در نتیجه پاسخ‌های التهابی عصبی (neuroinflammation) در مغز را بدتر می‌کنند (۵۰). واکنش‌های ذکر شده در بالا در نهایت منجر به آسیب ثانویه به سد خونی مغزی می‌شود که با قطع تداوم و ترشح اجزای خون تظاهر می‌یابد.

علاوه بر پاسخ ایمنی، اثر TBI بر سیستم عصبی مرکزی را می‌توان از منظر التهاب عصبی نیز توضیح داد. به طور کلی، TBI می‌تواند باعث ایجاد یک سری تغییرات اولیه و ثانویه در سیستم عصبی مرکزی شود. تغییرات اولیه با آسیب به ریزعروق و غشای سلولی تظاهر می‌یابد، در حالی که تغییرات ثانویه شامل بهم خوردن تعادل یونی، اضافه بار کلسیم و اختلال عملکرد میتوکندری است. این تغییرات منجر به واکنش‌های استرس میتوکندریایی، مکانیسم‌های سمیت تحریک‌پذیری و اختلال در عروق خونی می‌شوند که همگی به التهاب عصبی مربوط می‌شود (۵۱). سپس، سیتوکاین‌ها و کموکاین‌ها آزاد می‌شوند و منجر به فعال شدن آستروسیت‌ها و میکروگلیا و جذب سلول‌های ایمنی در گردش مانند نوتروفیل‌ها، ماکروفاژها و لنفوسیت‌ها می‌گردند. میکروگلیای فعال شده، فعال شدن سایر سلول‌ها و نوروپاتی‌ها را در ریزمحیط اطراف حفظ می‌کند (۵۲). با این حال، اثر التهاب عصبی دو طرفه است، به این معنی که در پیشبرد روند ترمیم آسیب نیز نقش دارد، در حالی که می‌تواند منجر به آسیب ثانویه توسط یک پاسخ التهابی بیش از حد شود. این امر توسط انعطاف‌پذیری عملکردی سلول‌های التهابی در سیستم عصبی مشخص می‌شود. به عنوان مثال، میکروگلیاها به فنوتیپ M1 فعال می‌شود که سیتوکاین‌ها و کموکاین‌های پیش التهابی را در پاسخ به تحریک IFN- γ تولید می‌کند، یا به فنوتیپ M2 فعال می‌شود که سیتوکاین‌های ضدالتهابی با فعالیت افزایش یافته فاگوسیتیکی در پاسخ به تحریک IL-4 و IL-13 را تولید می‌کند (۵۳).

التهاب عصبی می‌تواند تشکیل سیناپس‌های جدید را پس از تروما تقویت کند و سیتوکاین‌های تولید شده توسط سلول‌های التهابی می‌تواند به به نوروزن و رگ‌زایی کمک نماید که یک اثر محافظت‌کننده عصبی دارد (۵۴). مطالعات دیگر نشان می‌دهد که TBI شدید ممکن است منجر به استرس اکسیداتیو گردد، که باعث التهاب عصبی مزمن و فعال شدن طولانی‌مدت میکروگلیا می‌شود، که با حفظ سطوح بالای سرمی مجموعه‌ای از سیتوکاین‌ها و کموکاین‌ها تظاهر می‌یابد (۵۵،۵۶). التهاب عصبی مداوم همچنین می‌تواند باعث تخریب ماده سفید شود که با اختلالات شناختی بعدی همراه است. مکانیسم‌های مشابه التهاب عصبی نیز

عینی و گزارش خود مجروح تنها ابزار موجود برای تشخیص TBI نظامی در شرایط بحرانی است که هیچ متخصصی در محل حضور ندارد.

انتظار می‌رود مقیاس‌های بالینی و تکنیک‌های تصویربرداری اعصاب، شواهد ارزشمندی برای تشخیص TBI نظامی ارائه دهند. اگرچه علائم عصب روانپزشکی نسبتاً پیچیده است، اکثر سربازان مبتلا به TBI حاد دارای اختلال عملکرد مغزی گذرا یا مداوم هستند، بنابراین می‌توان از GCS برای تعیین اولیه شدت TBI استفاده کرد. با این حال، این مقیاس هم محدودیت‌هایی دارد. این مقیاس فقط می‌تواند به عنوان یک قضاوت مقطعی از وضعیت سربازان در مدت کوتاهی پس از TBI استفاده شود. در این شرایط، برای پیش‌بینی بهتر پیش‌آگهی بیماران، محققان پیشنهاد کرده‌اند که لازم است بالاترین نمره GCS بدست‌آمده در ۲۴ ساعت پس از TBI را بدانیم (۷۱).

TBI نظامی حاد با TAI چند کانونی و ادم مغزی مشخص می‌شود. این تغییرات پاتولوژیک از نظر آناتومیک عمدتاً به صورت خونریزی ماکروسکوپیک مغزی و زیر عنکبوتیه آشکار می‌شوند، در حالی که برخی از بیماران ممکن است با انفارکتوس مغزی مراجعه کنند که با تکنیک‌های تصویربرداری سنتی مانند توموگرافی کامپیوتری (CT) و تصویربرداری رزونانس مغناطیسی (MRI) قابل تشخیص است. با این حال، فقدان اختصاصیت و دشواری محلی‌سازی در طول فاز حاد، کاربرد این فناوری‌ها را محدود می‌کند. مهمتر از آن، تکنیک‌های تصویربرداری سنتی برای تشخیص ضایعات ظریف ساختار مغز ناکافی است، که نیاز فوری به حل آن دارد. اخیراً، با توسعه فناوری تصویربرداری عصبی عملکردی، شواهد پاتولوژیک که قبلاً مشاهده نشده است را می‌توان در بسیاری از بیماری‌های عصبی-روانی یافت. تصویربرداری عصبی عملکردی ممکن است به یک فناوری کمکی مهم برای تشخیص محلی‌سازی اختلالات روانی و ارتقای مداخلات درمانی دقیق تبدیل شود. در حال حاضر، تصویربرداری تانسور انتشار diffusion tensor imaging (DTI) و تصویربرداری رزونانس مغناطیسی عملکردی (fMRI) برای تشخیص TBI نظامی استفاده شده است. با این حال، هنوز محدودیت‌های اجتناب‌ناپذیری در تکنیک‌های تصویربرداری اعصاب وجود دارد، مانند تغییرات نامشخص غیرقابل تشخیص در مسیرهای عصبی، نتایج ایزوتروپیک که فرضیه‌ها را پشتیبانی نمی‌کنند، و مهم‌ترین آن، زمان و هزینه بیشتر برای بیماران است (۷۲،۷۳).

نشانگرهای زیستی می‌توانند مبنایی برای تشخیص TBI نظامی و درجه‌بندی شدت آن و همچنین اطلاعاتی در مورد اهداف احتمالی برای توسعه دارو فراهم کنند. علاوه بر تغییرات در متابولیسم گلوکز در سلول‌های مغزی، سطوح تیروزین کیناز پلاسما، S100-B، و سایر نشانگرهای زیستی برای تشخیص زودهنگام TBI نظامی مفید هستند. در همین حال، برخی از

می‌کشد تا جمع شوند. علاوه بر این، پلاک‌های آمیلوئید بتا را می‌توان در بافت‌های مغزی اکثر بیماران آلزایمری یافت، در حالی که رسوب آمیلوئید بتا تنها در تعداد نسبتاً کمی از بیماران مبتلا به TBI رخ می‌دهد. دلیل این امر ممکن است به پلی مورفیسم‌های ژنتیکی آنزیم انکفالین درون‌زا و آپولیپوپروتئین E مربوط باشد. علاوه بر این، در هر دو مورد TBI و آلزایمر، نوع غالب آمیلوئید بتا در بافت مغز آمیلوئید بتا ۴۲ است (۶۲). مطالعات قبلی تایید کرده‌اند که جهش‌های ژن PS1، که ارتباط نزدیکی با بروز آلزایمر دارد، می‌تواند منجر به رسوب آمیلوئید بتا ۴۲ در بافت مغز شود (۶۳). بنابراین، این نوع آمیلوئید بتا توجه ویژه‌ای را به خود جلب می‌کند. علاوه بر این، پلاک‌های فیبری و تیوفلاوین S مثبت بیشتری در بیماران مبتلا به TBI مزمین یافت شده است که ممکن است به فرآیند خود ترمیمی سیستم عصبی پس از TBI نسبت داده شود. با این حال، هنوز به شواهد بیشتری در زمینه‌های مرتبط نیاز است. TBI پاکسازی glymphatic محصولات زائد متابولیک مغز را مختل می‌کند، که در مطالعات اخیر نشان داده شده است (۶۴،۶۵). این پاکسازی از اهمیت ویژه‌ای برخوردار است، زیرا ارتباط قوی بین اختلالات گلیمفاتیک ناشی از TBI و افزایش بروز بیماری‌های عصبی تخریب شونده در میان سالمندان و پرسنل نظامی وجود دارد. هنگام ورود به مغز، CSF از طریق سیستم گلیمفاتیک به بیرون می‌رود (۶۶). این سیستم که یک شبکه گسترده مغز از مسیرهای اطراف عروقی است، در پاکسازی املاح بینابینی مغز نقش دارد (۶۷). از طریق آزمایشات حیوانی مشخص شده که عملکردهای گلیمفاتیک ارتباط نزدیکی با آکوپورین ۴ دارند. نقص در ژن آکوپورین ۴ مانع از پاکسازی آمیلوئید بتا شده و در نتیجه باعث ایجاد پلاک آمیلوئید بتا می‌گردد (۶۸). در یک مطالعه جدیدتر (۶۹)، مشخص شده که آکوپورین ۴ دور عروقی نقش کلیدی در تبادل گلیمفاتیک وابسته به آکوپورین ۴ ایفا می‌کند. این مطالعات مبنایی برای توضیح بیشتر مکانیسم‌های TBI مزمین و سایر بیماری‌های عصبی و همچنین توسعه داروهای هدفمند فراهم می‌کند.

فناوری‌های تشخیصی

تشخیص دقیق و زودهنگام در TBI نظامی مهم است. از یک سو، تحقیقات موجود، پایه پاتولوژیک و مولکولی TBI را تایید کرده است که اهداف درمانی بالقوه را ارائه می‌دهد. از سوی دیگر، TBI نظامی ممکن است منجر به یک سری پیامدهای ناگوار، از جمله اختلالات خلقی، اختلالات شناختی، کم توجهی و حتی خودکشی شود. TBI همچنین ممکن است کیفیت زندگی جانبازان را کاهش دهد و تأثیر جدی بر عملکردهای اجتماعی آنها بگذارد. پنهان بودن TBI خفیف، غیرقابل پیش‌بینی بودن تغییرات پاتولوژیک و تأخیر در ارزیابی پس از آسیب عوامل اصلی هستند که تشخیص زودهنگام TBI نظامی را محدود می‌کنند (۷۰). اظهارات شاهدان

تا شدید خطر ابتلا به آلزایمر را افزایش می‌دهد، که ممکن است به دلیل قرار گرفتن در معرض انفجار و مواد شیمیایی باشد (۷۹). علاوه بر پروتئین فسفریله Tau و NFTs، مطالعات، شواهدی از آسیب آکسونی در مغز بیماران آلزایمر و TBI یعنی افزایش رسوب پروتئین‌های سمی را تأیید کرده‌اند (۸۰). مطالعات آینده‌نگر و گذشته‌نگر نشان داده‌اند که احتمال ابتلا به زوال عقل در بیماران با سابقه TBI متوسط و شدید بیشتر از افراد بدون آن است، در حالی که در میان بیماران مبتلا به زوال عقل، بخش قابل توجهی سابقه TBI متوسط و شدید داشتند (۸۱).

مطالعات دیگر تأیید کرده‌اند که TBI خطر سوء مصرف مکرر یا وابستگی به مواد را افزایش می‌دهند، اما هنوز شواهدی برای اثبات TBI به عنوان یک عامل خطر برای سوء مصرف مواد وجود ندارد (۸۲). اسکیزوفرنی یک اختلال روانی شدید است که ویژگی‌های آسیب‌شناسی عصبی کلاسیک آن شامل اختلال در مسیر انتقال‌دهنده عصبی دوپامینرژیک در قشر جلوی مغز و سیستم لیمبیک زیر قشری است. یک مطالعه کوهورت روی ۳۴۹۵ بیمار TBI در سال‌های ۲۰۰۱ تا ۲۰۰۲ نشان داد که خطر اسکیزوفرنی حدود ۲ برابر در عرض ۵ سال پس از وقوع TBI افزایش می‌یابد (۸۳)، که نشان می‌دهد TBI ممکن است به نوعی یک عامل خطر برای اسکیزوفرنی باشد.

بحث

TBI اساساً یک بیماری ارگانیک با اختلال در مسیرهای انتقال‌دهنده عصبی و رشته‌های عصبی است. TBI نوعی بیماری عصبی است، اگرچه با یک سری علائم روانپزشکی نیز ظاهر می‌شود و تا حدودی به ما یادآوری می‌کند که ممکن است یک پایه بیولوژیکی برای اختلالات روانی وجود داشته باشد. امروزه، مداخلات فوری در بیماران مبتلا به آسیب حاد مغزی با وجود فناوری‌های مختلف جدید، همچنان یک چالش بالینی است (۷۲). اگرچه تغییرات مکانیسم پاتولوژیکی TBI به تدریج روشن شده است، اما درمان‌های بالینی عمدتاً بر اساس علائم، باقی مانده‌اند. برای بهبود کامل صدمات در سیستم عصبی و توانمند ساختن سربازان برای بازایی عملکردهای اجتماعی خود، توسعه فناوری‌ها برای تشخیص و درمان مربوطه ضروری است.

در طول جنگ جهانی اول، مفهوم TBI برای قضاوت در مورد اینکه آیا سربازان می‌توانند به خدمت سربازی خود ادامه دهند یا خیر استفاده شد. با این حال، در حال حاضر، به طور گسترده‌ای به عنوان یک ترومای ارگانیک شناخته شده با علائم مختلف عصبی روانی معرفی شده است. شواهد تحقیقاتی موجود در درجه اول ارتباط بین TBI و سایر بیماری‌های عصبی را روشن کرده است (۴۸). درک مکانیسم عواقب عملکرد مغزی تروماتیک نشانه‌هایی را برای درمان آن ارائه می‌دهد، اما مشکل این است که فقدان

نشانه‌های زیستی جدید را می‌توان در پیش بینی، تشخیص، درجه‌بندی بالینی و قضاوت پیش آگهی TBI نظامی به کار برد. این بیومارکرها می‌توانند پاسخ‌های بافت مغز مانند خونریزی، ادم مغزی، انفارکتوس کانونی و شکستگی جمجمه را پس از TBI نشان دهند (۷۴). همچنین مشخص شده که آنزیم انولاز اختصاصی نورون (NSE) و پروتئین پایه میلین (MBP) بطور معنی داری در گروه TBI در مقایسه با گروه بدون TBI افزایش یافته است. این دو نشانگر زیستی ممکن است به عنوان شاخص‌های آینده‌نگر برای قضاوت در مورد وجود TBI و ارزیابی میزان TBI در آینده استفاده شوند. ابزارهای ارزیابی عصبی شناختی کامپیوتری برای ارزیابی میزان اختلال عملکرد شناختی در سربازان مبتلا به TBI خفیف به کار گرفته شده است، اما پایایی و اعتبار این ابزار هنوز تأیید نشده است (۱۵).

کوموربیدیتی و پیامدها

پیامدهای عصبی روانپزشکی مانند اختلالات شناختی، افسردگی، اضطراب، اختلالات عصبی غدد درون ریز و اختلالات خواب ممکن است تنها چند ماه پس از TBI رخ دهد. وقوع این پیامدها هیچ ارتباطی با انواع خاصی از TBI نظامی ندارد. حتی زمانی که قرار است آسیب از نظر بالینی درمان شود، این پیامدها ممکن است وجود داشته باشد، که می‌تواند به طور جدی بر سلامت جسمی و روانی سربازان تأثیر بگذارد (۷۵). این نتیجه ممکن است به مسیرهای سیگنال‌دهی ناقل عصبی و رسوب پروتئین‌های عصبی (۷۶) نسبت داده شود. باید تأکید کرد که "کوموربیدیتی" و "پیامدها" دو مفهوم متفاوت هستند. کوموربیدیتی بر سایر اختلالات عصبی روانپزشکی که با TBI مرتبط هستند، تمرکز دارد و تنها با معیارهای موجود قابل تشخیص است، اما ارتباط نزدیکی با TBI ندارد. پیامدها بر علائم عصبی روانپزشکی به دنبال TBI و رابطه علت و معلولی با خود ضربه مغزی تمرکز دارد. با این حال، اکثر مطالعات تمایز واضحی بین این دو قائل نشده‌اند.

یک متاآنالیز نشان داده که میزان بروز افسردگی و اختلال دوقطبی به دنبال TBI خفیف بین ۱۰ تا ۷۷ درصد است (۷۰). در میان سربازان آمریکایی مبتلا به TBI خفیف، میانگین احتمال تشخیص افسردگی ۴ سال پس از TBI به ۳۴٪ و میانگین میزان تشخیص PTSD به ۴۷/۸٪ رسیده است. میزان تشخیص همزمان افسردگی و PTSD برابر ۷۳/۴٪ و میزان تشخیص PTSD بدون افسردگی ۱۲/۵ درصد بوده است (۷۷). یک مطالعه مروری سیستماتیک دیگر نشان داده که بروز PTSD پس از TBI در افراد نظامی به طور معنی داری بیشتر از افراد غیرنظامی بوده است (۷۸)، که نشان می‌دهد بین TBI و PTSD به دلیل محیط و ماهیت نظامی همبستگی وجود دارد.

ممکن است یک پیوند پاتولوژیکی عصبی بین زوال عقل و TBI وجود داشته باشد. بررسی اخیر نشان داده که TBI متوسط

زمینه‌های روانپزشکی و مغز و اعصاب به خود جلب کرده است. با این حال، با وجود پیشرفت‌های سریع علمی، چالش‌های بیشتری نیز ظاهر می‌شود. مداخله فوری، توانبخشی و مداخله اختصاصی کوموربیدیتی و پیامدها باید در کانون تحقیقات آینده در این زمینه باشد. ارزیابی شدت تروما و مداخله زودهنگام می‌تواند کیفیت زندگی سربازان مبتلا به TBI را بهبود بخشد. ترویج بازبازی عملکرد اجتماعی سربازان مبتلا به TBI یک کار جامع و سیستماتیک است. خوشبختانه، فناوری‌های جدیدی برای بهبود پیش‌آگهی بیماران TBI ایجاد شده است، اگرچه برخی از آنها هنوز در مرحله پیش‌بالینی هستند. به طور کلی، پیشگیری همچنان مهمترین روش است. اگرچه علل متفاوت است، TBI نظامی در اصل یک نورویاتی ارگانیک است. بنابراین مداخله در این بیماری نیازمند تلاش مشترک متخصصان مغز و اعصاب، روانپزشکی و سایر رشته‌های بالینی است.

تشکر و قدردانی: از همه اساتیدی که در غنای مطالب

حاضر یاری‌رسان بودند، نهایت تشکر و قدردانی به عمل می‌آید.

نقش نویسندگان: همه نویسندگان در نگارش اولیه مقاله

یا بازنگری آن سهیم بودند و همه با تایید نهایی مقاله حاضر، مسئولیت دقت و صحت مطالب مندرج در آن را می‌پذیرند.

تضاد منافع: نویسندگان تصریح می‌کنند که هیچ گونه تضاد

منافی در مطالعه حاضر وجود ندارد.

منابع

1. Mac Donald CL, Johnson AM, Cooper D, Nelson EC, Werner NJ, Shimony JS, et al. Detection of blast-related traumatic brain injury in US military personnel. *New England journal of medicine*. 2011; 364(22):2091-100. doi:10.1056/NEJMoa1008069
2. Armistead-Jehle P, Soble JR, Cooper DB, Belanger HG. Unique aspects of traumatic brain injury in military and veteran populations. *Physical Medicine and Rehabilitation Clinics*. 2017;28 (2): 323-37. doi:10.1016/j.pmr.2016.12.008
3. Regasa LE, Agimi Y, Stout KC. Traumatic brain injury following military deployment: evaluation of diagnosis and cause of injury. *The Journal of Head Trauma Rehabilitation*. 2019;34(1):21-9. doi:10.1097/HTR.0000000000000417
4. Chapman JC, Diaz-Arrastia R. Military traumatic brain injury: a review. *Alzheimer's & Dementia*. 2014; 10:S97-104. doi:10.1016/j.jalz.2014.04.012
5. Bhattarai A, Irimia A, van Horn JD. Neuroimaging of traumatic brain injury in military personnel: an overview. *J Clin Neurosci*. 2019;70:1-10. doi:10.1016/j.jocn.2019.07.001
6. Vaishnavi S, Rao V, Fann JR. Neuropsychiatric problems after traumatic brain injury: unraveling the silent epidemic. *Psychosomatics*. 2009;50(3):198-205 doi:10.1176/appi.psy.50.3.198

اختصاصیت این مکانیسم‌ها، ایجاد مداخلات دقیق منحصراً برای TBI را دشوار می‌کند.

واکنش‌های پاتولوژیک حاد آکسون‌های عصبی و سیستم میکروواسکولار در بصل النخاع مغز پس از قرار گرفتن در معرض سلاح‌های انفجاری منجر به NFTs و هایپرفسفوریلاسیون تاو موضعی در بافت‌های مغز می‌شود (۶۱). با کمک تکنیک‌های تصویربرداری عصبی پیشرفته، این فرآیندهای پاتولوژیک با کاهش فعالیت متابولیک موضعی بافت‌های مغز، تغییرات در اتصال عملکردی بین مدولای مغز و قشر سینگولات، و تغییرات در ضریب انتشار DTI مشخص شده‌اند (۶۲). فرض این است که هایپرفسفوریلاسیون پروتئین Tau مکانیسم اصلی است که منجر به علائم عصبی پس از TBI می‌شود، اما شواهد موجود برای ارتباط هایپرفسفوریلاسیون تاو و آسیب منتشر آکسون کافی نیست. در سال‌های اخیر، محققان توجه ویژه‌ای به بیومارکرهای مشتق شده از مدل‌های حیوانی مصنوعی برای تقلید از تغییرات پاتوفیزیولوژیک در TBI و تأیید بیشتر آنها در بیماران با تشخیص بالینی تایید شده داشته‌اند (۸۴). با این حال، با توجه به نتایج تحقیقات موجود، هنوز راه زیادی برای روشن شدن این مکانیسم‌ها وجود دارد.

نتیجه‌گیری

از جنگ جهانی اول تا به امروز، روانپزشکی نظامی پیشرفت مداومی را تجربه کرده است. با ادامه عملیات‌های مختلف نظامی، موارد TBI در پرسنل نظامی به تدریج توجه فزاینده‌ای را در

7. Boyle E, Cancelliere C, Hartvigsen J, Carroll LJ, Holm LW, Cassidy JD. Systematic review of prognosis after mild traumatic brain injury in the military: results of the International Collaboration on Mild Traumatic Brain Injury Prognosis. *Arch Phys Med Rehabil*. 2014;95(3 Suppl):S230-7. doi:10.1016/j.apmr.2013.08.297
8. Terrio H, Brenner LA, Ivins BJ, Cho JM, Helmick K, Schwab K, et al. Traumatic brain injury screening: preliminary findings in a US Army Brigade Combat Team. *J Head Trauma Rehabil*. 2009;24(1):14-23. doi:10.1097/HTR.0b013e31819581d8
9. Betz J, Zhuo J, Roy A, Shanmuganathan K, Gullapalli RP. Prognostic value of diffusion tensor imaging parameters in severe traumatic brain injury. *J Neurotrauma*. 2012;29(7):1292-305. doi:10.1089/neu.2011.2215
10. Wojcik BE, Stein CR, Bagg K, Humphrey RJ, Orosco J. Traumatic brain injury hospitalizations of U.S. army soldiers deployed to Afghanistan and Iraq. *Am J Prev Med*. 2010;38(1 Suppl):S108-16. doi:10.1016/j.amepre.2009.10.006
11. Rona RJ, Jones M, Fear NT, Hull L, Murphy D, Machell L, et al. Mild traumatic brain injury in UK military personnel returning from Afghanistan and Iraq: cohort and cross-sectional analyses. *J Head*

- Trauma Rehabil. 2012;27(1):33-44. doi:10.1097/HTR.0b013e318212f814
12. Jafari Nodoushan Z, Mirhosseini H, Yamola M, Bidaki R, Hasibi E, Jafari A, et al. Effect of Neurofeedback on Anxiety, Dyslexia, and Dysgraphia in Elementary Students Afflicted with Attention Deficit Hyperactivity Disorder- a Pilot Study. *Novelty in Clinical Medicine*, 2022; 1(2): 81-88. doi: 10.22034/ncm.2022.327848.1018
13. Moss WC, King MJ, Blackman EG. Skull flexure from blast waves: a mechanism for brain injury with implications for helmet design. *Phys Rev Lett*. 2009; 103(10). doi:10.1103/PhysRevLett.103.108702
14. Cernak I, Noble-Haesslein LJ. Traumatic brain injury: an overview of pathobiology with emphasis on military populations. *J Cereb Blood Flow Metab*. 2010;30(2):255-66 doi:10.1038/jcbfm.2009.203
15. Jones C, Harasym J, Miguel-Cruz A, Chisholm S, Smith-Macdonald L, Bremault-Phillips S. Neurocognitive assessment tools for military personnel with mild traumatic brain injury: scoping literature review. *JMIR Ment Health*. 2021;8(2): e26360. doi:10.2196/26360
16. Cernak I, Noble-Haesslein LJ. Traumatic brain injury: an overview of pathobiology with emphasis on military populations. *Journal of Cerebral Blood Flow & Metabolism*. 2010;30(2):255-66. doi:10.1038/jcbfm.2009.203
17. Reith FC, van den Brande R, Synnot A, Gruen R, Maas AI. The reliability of the Glasgow Coma Scale: a systematic review. *Intensive Care Med*. 2016;42(1):3-15. doi:10.1007/s00134-015-4124-3
18. Tschiffely AE, Haque A, Haran FJ, Cunningham CA, Mehalick ML, May T, et al. Recovery from mild traumatic brain injury following uncomplicated mounted and dismounted blast: a natural history approach. *Mil Med*. 2018;183(3-4):e140-7. doi:10.1093/milmed/usx036
19. Reid MW, Cooper DB, Lu LH, Iverson GL, Kennedy JE. Adversity and resilience are associated with outcome after mild traumatic brain injury in military service members. *Journal of Neurotrauma*. 2018;35(10):1146-55. doi:10.1089/neu.2017.5424
20. Cernak I, Noble-Haesslein LJ. Traumatic brain injury: an overview of pathobiology with emphasis on military populations. *Journal of Cerebral Blood Flow & Metabolism*. 2010;30(2):255-66. doi:10.1038/jcbfm.2009.203
21. Giza CC, Hovda DA. The neurometabolic cascade of concussion. *J Athl Train*. 2001;36(3):228-35.
22. Wu Y, Wu H, Guo X, Pluimer B, Zhao Z. Blood-brain barrier dysfunction in mild traumatic brain injury: evidence from preclinical murine models. *Front Physiol*. 2020;11:1030. doi:10.3389/fphys.2020.01030
23. Gray SN. An overview of the use of neurofeedback biofeedback for the treatment of symptoms of traumatic brain injury in military and civilian populations. *Medical acupuncture*. 2017; 29(4): 215-9. doi:10.1089/acu.2017.1220
24. Povolishock JT, Marmarou A, McIntosh T, Trojanowski JQ, Moroi J. Impact acceleration injury in the rat: evidence for focal axolemmal change and related neurofilament sidearm alteration. *J Neuropathol Exp Neurol*. 1997;56(4):347-59. doi:10.1097/00005072-199704000-00003
25. Merritt VC, Lange RT, French LM. Resilience and symptom reporting following mild traumatic brain injury in military service members. *Brain injury*. 2015 Sep 19;29(11):1325-36. doi:10.3109/02699052.2015.1043948
26. Helmick KM, Spells CA, Malik SZ, Davies CA, Marion DW, Hinds SR. Traumatic brain injury in the US military: epidemiology and key clinical and research programs. *Brain imaging and behavior*. 2015;9(3):358-66. doi:10.1007/s11682-015-9399-z
27. Goldstein LE, Fisher AM, Tagge CA, Zhang XL, Velisek L, Sullivan JA, et al. Chronic traumatic encephalopathy in blast-exposed military veterans and a blast neurotrauma mouse model. *Sci Transl Med*. 2012;4(134):134ra60. doi:10.1126/scitranslmed.3004862
28. Hussain SF, Raza Z, Cash ATG, Zampieri T, Mazzoli RA, Kardon RH, et al. Traumatic brain injury and sight loss in military and veteran populations-a review. *Mil Med Res*. 2021;8(1):42. doi:10.1186/s40779-021-00334-3
29. Lu J, Ng KC, Ling G, Wu J, Poon DJ, Kan EM, et al. Effect of blast exposure on the brain structure and cognition in *Macaca fascicularis*. *J Neurotrauma*. 2012;29(7):1434-54 doi:10.1089/neu.2010.1591
30. Schulz-Heik RJ, Poole JH, Dahdah MN, Sullivan C, Date ES, Salerno RM, Schwab K, Harris O. Long-term outcomes after moderate-to-severe traumatic brain injury among military veterans: successes and challenges. *Brain injury*. 2016;30(3):271-9. doi:10.3109/02699052.2015.1113567
31. Peskind ER, Petrie EC, Cross DJ, Pagulayan K, Mccraw K, Hoff D, et al. Cerebrocerebellar hypometabolism associated with repetitive blast exposure mild traumatic brain injury in 12 Iraq war Veterans with persistent post-concussive symptoms. *Neuroimage*. 2011;54(Suppl 1):S76-82 doi:10.1016/j.neuroimage.2010.04.008
32. McKee AC, Robinson ME. Military-related traumatic brain injury and neurodegeneration. *Alzheimers Dement*. 2014;10(3 Suppl):S242-53. doi:10.1016/j.jalz.2014.04.003
33. Logsdon AF, Meabon JS, Cline MM, Bullock KM, Raskind MA, Peskind ER, et al. Blast exposure elicits blood-brain barrier disruption and repair mediated by tight junction integrity and nitric oxide dependent processes. *Sci Rep*. 2018;8(1):11344. doi:10.1038/s41598-018-29341-6
34. Rostami S, Heidarzadeh F, Ashourzadeh Fallah, S, Rahimi S, Mehrizi M, Sadeghi F, et al. Diagnostic Salivary Biomarkers in Traumatic Brain Injury: Narrative Review. *Novelty in Clinical Medicine*. 2022; 1(2): 59-69. doi: 10.22034/ncm.2022.327121.1009
35. Tagge CA, Fisher AM, Minaeva OV, Gaudreau-Balderrama A, Moncaster JA, Zhang XL, et al. Concussion, microvascular injury, and early tauopathy in young athletes after impact head injury and an impact concussion mouse model. *Brain*. 2018;

- 141(2):422-58. doi:10.1093/brain/awx350
36. Bordone MP, Salman MM, Titus HE, Amini E, Andersen JV, Chakraborti B, et al. The energetic brain—a review from students to students. *J Neurochem*. 2019;151(2):139-65 doi:10.1111/jnc.14829
37. Schulz-Heik RJ, Poole JH, Dahdah MN, Sullivan C, Date ES, Salerno RM, Schwab K, Harris O. Long-term outcomes after moderate-to-severe traumatic brain injury among military veterans: successes and challenges. *Brain injury*. 2016;30(3):271-9. doi:10.3109/02699052.2015.1113567
38. Xing G, Ren M, Watson WD, O'Neill JT, Verma A. Traumatic brain injury-induced expression and phosphorylation of pyruvate dehydrogenase: a mechanism of dysregulated glucose metabolism. *Neurosci Lett*. 2009;454(1):38-42. doi:10.1016/j.neulet.2009.01.047
39. Simard JM, Kent TA, Chen M, Tarasov KV, Gerzanich V. Brain oedema in focal ischaemia: molecular pathophysiology and theoretical implications. *Lancet Neurol*. 2007;6(3):258-68. doi:10.1016/S1474-4422(07)70055-8
40. Hayward P. Traumatic brain injury: the signature of modern conflicts. *The Lancet Neurology*. 2008;7(3):200-1. doi:10.1016/S1474-4422(08)70032-2
41. Swanson TM, Isaacson BM, Cyborski CM, French LM, Tsao JW, Pasquina PF. Traumatic brain injury incidence, clinical overview, and policies in the US military health system since 2000. *Public Health Reports*. 2017;132(2):251-9. doi:10.1177/0033354916687748
42. Hacke W, Kaste M, Fieschi C, Von Kummer R, Davalos A, Meier D, et al. Randomised double-blind placebo-controlled trial of thrombolytic therapy with intravenous alteplase in acute ischaemic stroke (ECASS II). Second European-Australasian Acute Stroke Study Investigators. *Lancet*. 1998;352(9136):1245-51. doi:10.1016/S0140-6736(98)08020-9
43. Oklinski MK, Lim JS, Choi HJ, Oklinska P, Skowronski MT, Kwon TH. Immunolocalization of water channel proteins AQP1 and AQP4 in rat spinal cord. *J Histochem Cytochem*. 2014;62(8):598-611. doi:10.1369/0022155414537495
44. Kitchen P, Salman MM, Halsey AM, Clarke-Bland C, Macdonald JA, Ishida H, et al. Targeting aquaporin-4 subcellular localization to treat central nervous system edema. *Cell*. 2020;181(4):784-99. doi:10.1016/j.cell.2020.03.037
45. Sylvain NJ, Salman MM, Pushie MJ, Hou H, Meher V, Herlo R, et al. The effects of trifluoperazine on brain edema, aquaporin-4 expression and metabolic markers during the acute phase of stroke using photothrombotic mouse model. *Biochim Biophys Acta Biomembr*. 2021;1863(5):183573. doi:10.1016/j.bbamem.2021.183573
46. Cash A, Theus MH. Mechanisms of blood-brain barrier dysfunction in traumatic brain injury. *Int J Mol Sci*. 2020;21(9):3344 doi:10.3390/ijms21093344
47. Ralay Ranaivo H, Hodge JN, Choi N, Wainwright MS. Albumin induces upregulation of matrix metalloproteinase-9 in astrocytes via MAPK and reactive oxygen species-dependent pathways. *J Neuroinflamm*. 2012;9:68 doi:10.1186/1742-2094-9-68
48. Abdul-Muneer PM, Chandra N, Haorah J. Interactions of oxidative stress and neurovascular inflammation in the pathogenesis of traumatic brain injury. *Mol Neurobiol*. 2015;51(3):966-79 doi:10.1007/s12035-014-8752-3
49. van Landeghem FK, Weiss T, Oehmichen M, Von Deimling A. Decreased expression of glutamate transporters in astrocytes after human traumatic brain injury. *J Neurotrauma*. 2006;23(10):1518-28. doi:10.1089/neu.2006.23.1518
50. Jiang X, Andjelkovic AV, Zhu L, Yang T, Bennett MVL, Chen J, et al. Blood-brain barrier dysfunction and recovery after ischemic stroke. *Prog Neurobiol*. 2018;163-164:144-71 doi:10.1016/j.pneurobio.2017.10.001
51. Simon DW, McGeachy MJ, Bayir H, Clark RS, Loane DJ, Kochanek PM. The far-reaching scope of neuroinflammation after traumatic brain injury. *Nat Rev Neurol*. 2017;13(3):171-91. doi:10.1038/nrneuro.2017.13
52. Moore DF, Jaffee MS. Military traumatic brain injury and blast. *NeuroRehabilitation*. 2010;26(3):179-81. doi:10.3233/NRE-2010-0553
53. Colton CA. Heterogeneity of microglial activation in the innate immune response in the brain. *J Neuroimmune Pharmacol*. 2009;4(4):399-418. doi:10.1007/s11481-009-9164-4
54. Thau-Zuchman O, Shohami E, Alexandrovich AG, Leker RR. Combination of vascular endothelial and fibroblast growth factor 2 for induction of neurogenesis and angiogenesis after traumatic brain injury. *J Mol Neurosci*. 2012;47(1):166-72. doi:10.1007/s12031-012-9706-8
55. Chiu CC, Liao YE, Yang LY, Wang JY, Tweedie D, Karnati HK, et al. Neuroinflammation in animal models of traumatic brain injury. *J Neurosci Methods*. 2016;272:38-49. doi:10.1016/j.jneumeth.2016.06.018
56. Deselms H, Maggio N, Rubovitch V, Chapman J, Schreiber S, Tweedie D, et al. Novel pharmaceutical treatments for minimal traumatic brain injury and evaluation of animal models and methodologies supporting their development. *J Neurosci Methods*. 2016; 272:69-76. doi:10.1016/j.jneumeth.2016.02.002
57. Girard P. Military and VA telemedicine systems for patients with traumatic brain injury. *Journal of Rehabilitation Research & Development*. 2007; 44(7). doi:10.1682/JRRD.2006.12.0174
58. McKee AC, Daneshvar DH, Alvarez VE, Stein TD. The neuropathology of sport. *Acta Neuropathol*. 2014;127(1):29-51. doi:10.1007/s00401-013-1230-6
59. Wang JZ, Xia YY, Grundke-Iqbal I, Iqbal K. Abnormal hyperphosphorylation of tau: sites, regulation, and molecular mechanism of neurofibrillary degeneration. *J Alzheimers Dis*. 2013;33(Suppl 1):S123-39. doi:10.3233/JAD-2012-129031
60. Polymeropoulos MH, Lavedan C, Leroy E, Ide SE, Dehejia A, Dutra A, et al. Mutation in the α -synuclein gene identified in families with Parkinson's

- disease. *Science*. 1997;276(5321):2045-7. doi:10.1126/science.276.5321.2045
61. French LM. Military traumatic brain injury: an examination of important differences a. *Annals of the New York Academy of Sciences*. 2010;1208(1):38-45. doi:10.1111/j.1749-6632.2010.05696.x
62. Johnson VE, Stewart W, Smith DH. Widespread τ and amyloid- β pathology many years after a single traumatic brain injury in humans. *Brain Pathol*. 2012; 22(2):142-9 doi:10.1111/j.1750-3639.2011.00513.x
63. Shively SB, Perl DP. Traumatic brain injury, shell shock, and posttraumatic stress disorder in the military-past, present, and future. *The Journal of head trauma rehabilitation*. 2012;27(3):234-9. doi:10.1097/HTR.0b013e318250e9dd
64. Salman MM, Kitchen P, Halsey A, Wang MX, Tornroth-Horsefield S, Conner AC, et al. Emerging roles for dynamic aquaporin-4 subcellular relocalization in CNS water homeostasis. *Brain*. 2021. doi:10.1093/brain/awab311
65. Salman MM, Kitchen P, Iliff JJ, Bill RM. Aquaporin 4 and glymphatic flow have central roles in brain fluid homeostasis. *Nat Rev Neurosci*. 2021; 22 (10):650-1. doi:10.1038/s41583-021-00514-z
66. Ringstad G, Vatnehol SAS, Eide PK. Glymphatic MRI in idiopathic normal pressure hydrocephalus. *Brain*. 2017;140(10):2691-705. doi:10.1093/brain/awx191
67. Iliff JJ, Lee H, Yu M, Feng T, Logan J, Nedergaard M, et al. Brain-wide pathway for waste clearance captured by contrast-enhanced MRI. *J Clin Invest*. 2013;123(3):1299-309. doi:10.1172/JCI67677
68. Iliff JJ, Wang M, Liao Y, Plogg BA, Peng W, Gundersen GA, et al. A paravascular pathway facilitates CSF flow through the brain parenchyma and the clearance of interstitial solutes, including amyloid beta. *Sci Transl Med*. 2012;4(147):147ra11. doi:10.1126/scitranslmed.3003748
69. Mestre H, Hablitz LM, Xavier AL, Feng W, Zou W, Pu T, et al. Aquaporin-4-dependent glymphatic solute transport in the rodent brain. *Elife*. 2018; 7:e40070. doi:10.7554/eLife.40070
70. Swanson TM, Isaacson BM, Cyborski CM, French LM, Tsao JW, Pasquina PF. Traumatic brain injury incidence, clinical overview, and policies in the US military health system since 2000. *Public Health Rep*. 2017;132(2):251-9. doi:10.1177/0033354916687748
71. Jouzdani SR, Ebrahimi A, Rezaee M, Shishegar M, Tavallai A, Kaka G. Characteristics of posttraumatic headache following mild traumatic brain injury in military personnel in Iran. *Environmental health and preventive medicine*. 2014; 19(6):422-8. doi:10.1007/s12199-014-0409-3
72. Shenton ME, Hamoda HM, Schneiderman JS, Bouix S, Pasternak O, Rathi Y, et al. A review of magnetic resonance imaging and diffusion tensor imaging findings in mild traumatic brain injury. *Brain Imaging Behav*. 2012;6(2):137-92. doi:10.1007/s11682-012-9156-5
73. Palacios EM, Sala-Llonch R, Junque C, Fernandez-Espejo D, Roig T, Tormos JM, et al. Long-term declarative memory deficits in diffuse TBI: correlations with cortical thickness, white matter integrity and hippocampal volume. *Cortex*. 2013;49(3):646-57doi:10.1016/j.cortex.2012.02.011
74. Govil V, Singhal S, Rani A, Puhall S, Arora S. Anaesthetic Management of a Huge Oropharyngeal Mass- Case Report. *Novelty in Clinical Medicine*, 2022; 1(2): 116-118. doi: 10.22034/ncm.2022.326710.1007
75. Wagner AK, Zitelli KT. A Rehabiliomics focused perspective on molecular mechanisms underlying neurological injury, complications, and recovery after severe TBI. *Pathophysiology*. 2013;20(1):39-48. doi:10.1016/j.pathophys.2012.02.007
76. Gavett BE, Stern RA, McKee AC. Chronic traumatic encephalopathy: a potential late effect of sport-related concussive and subconcussive head trauma. *Clin Sports Med*. 2011;30(1):179-88 doi:10.1016/j.csm.2010.09.007
77. Kennedy JE, Lu LH, Reid MW, Leal FO, Cooper DB. Correlates of depression in U.S. military service members with a history of mild traumatic brain injury. *Mil Med*. 2019;184 (Suppl 1):148-54. doi:10.1093/milmed/usy321
78. van Praag DLG, Cnossen MC, Polinder S, Wilson L, Maas AIR. Post-traumatic stress disorder after civilian traumatic brain injury: a systematic review and meta-analysis of prevalence rates. *J Neurotrauma*. 2019;36(23):3220-32 doi:10.1089/neu.2018.5759
79. Raza Z, Hussain SF, Ftouni S, Spitz G, Caplin N, Foster RG, et al. Dementia in military and veteran populations: a review of risk factors-traumatic brain injury, post-traumatic stress disorder, deployment, and sleep. *Mil Med Res*. 2021;8(1):55. doi:10.1186/s40779-021-00346-z
80. Vincent AS, Roebuck-Spencer TM, Cernich A. Cognitive changes and dementia risk after traumatic brain injury: implications for aging military personnel. *Alzheimers Dement*. 2014;10(3 Suppl): S174-87 doi:10.1016/j.jalz.2014.04.006
81. Wall PL. Posttraumatic stress disorder and traumatic brain injury in current military populations: a critical analysis. *Journal of the American Psychiatric Nurses Association*. 2012 Sep;18(5):278-98. doi:10.1177/1078390312460578
82. Risdall JE, Menon DK. Traumatic brain injury. *Philosophical Transactions of the Royal Society B: Biological Sciences*. 2011;366(1562):241-50. doi:10.1098/rstb.2010.0230
83. Chen YH, Chiu WT, Chu SF, Lin HC. Increased risk of schizophrenia following traumatic brain injury: a 5-year follow-up study in Taiwan. *Psychol Med*. 2011;41(6):1271-7 doi:10.1017/S0033291710001819
84. Zafonte RD. Update on biotechnology for TBI rehabilitation: a look at the future. *J Head Trauma Rehabil*. 2006;21(5):403-7 doi:10.1097/00001199-200609000-00005